Dr. KARL FRANCKE

Die Orthodiagraphie

FROM
PAUL B. HOEBER
MEDICAL BOOKS
69 E. 59 ST., N. Y.

BOSTON
MEDICAL LIBRARY
8 THE FENWAY

BOSTON MEDICAL LIBRARY
in the Francis A. Countway
Library of Medicine ~ Boston

Digitized by the Internet Archive
in 2011 with funding from
Open Knowledge Commons and Harvard Medical School

http://www.archive.org/details/dieorthodiagraph00fran

Die Orthodiagraphie.

Ein Lehrbuch für Aerzte.

Mit 75 Abbildungen und 3 Tafeln.

Von

Dr. Karl Francke

Spezialarzt für innere Leiden in München.



München.
J. F. Lehmann's Verlag
1906.

Alle Rechte, insbesondere das
der Uebersetzung vorbehalten.



Klischees und Druck von *Meisenbach Riffarth & Co., München.*

Einleitung.

Ganz ähnlich wie vor etwa 20 Jahren die Bakteriologie anregend und befruchtend alle Einzeldisziplinen unserer Medizin beeinflusst hat, steht es jetzt mit den Röntgenstrahlen. Neben allen anderen Abteilungen haben die Physiologie und die Pathologie besondere Veranlassung, sich dieser Strahlen zu bedienen, zumal in der Orthodiagraphie, und diese Messart zu ihren Untersuchungsmethoden zu wählen. So haben die Röntgenstrahlen auch für die innere Medizin in der Orthodiagraphie ganz ungeahnte Bedeutung gefunden.

Die Orthodiagraphie ist keine Untersuchungsmethode für Anfänger im Gebiete der Röntgenkunde. Wer sich ihrer bedienen will, muss mit den Induktorien, den Unterbrechern und den Röhren vertraut sein. Auch hier in diesem Buche muss die Kenntnis dieser Apparate vorausgesetzt werden. Für sie besteht eine Reihe guter Lehrbücher der Röntgenologie. Dort sind auch die nötigen Warnungen vor den Gefahren der Röntgenstrahlen und die Angaben der Schutzmassnahmen für Arzt und Kranken zu suchen.

Es sind jetzt bald 4 Jahre, dass ich mich der Orthodiagraphie bediene. Meine Aufnahmen auf Pauspapier haben jetzt eine ansehnliche Zahl erreicht. Bei diesen vielfachen Anwendungen habe ich diese Messart im Anschluss an die Angaben des Prof. Moritz, der sie nur für das Herz einführte, auch auf die anderen Organe des Brustraums ausgedehnt. Dabei hat sich die Art meines Vorgehens unter mancherlei Abänderungen allmählich zu einer festen herausgebildet, ich habe manche Beobachtungen von allgemeinem Interesse gemacht und mancherlei Tatsachen haben sich mir ergeben, sodass ich die Orthodiagraphie jetzt als eine einigermassen abgeschlossene und ausgebaute Untersuchungsmethode

betrachten kann. Darum will ich im folgenden meinen Standesgenossen über sie berichten. Ich glaube um so mehr Veranlassung hierzu zu haben, als die wenigen bisher erschienenen Arbeiten verstreut sind in der medizinischen Literatur und für den Praktiker nicht immer leicht zu erreichen. Auch wird die Orthodiaphotographie nicht so bald unsere Messart ersetzen, denn, wenn sie auch zu einer brauchbaren Methode sozusagen objektiven Messens ausgebildet werden sollte, so wird sie doch immer so abhängig von frischesten Platten, so umständlich und kostspielig bleiben, dass sie voraussichtlich nie die Orthodiagraphie entbehrlich machen wird.

Mein Buch will ein Leitfaden sein, der zugleich Anregung bietet zu neuen Forschungen. Es will auch einen Ueberblick bieten über die Leistungen der Orthodiagraphie als diagnostische Methode in Zahlen und Bildern des Normalen und Krankhaften, wie sie in dieser Weise noch nirgends gegeben sind. Mein Buch will Vertrauen einflössen zu der neuen, noch so reiche Ernte versprechenden Untersuchungsart.

Der Fragen nach den schwankenden Grössen der Brustorgane im heranwachsenden, im geschlechtsreifen und im alternden Menschen, im Gesunden und Kranken gibt es ungemein viele, die noch der Lösung harren. Die Orthodiagraphie ist an erster Stelle berufen, sie zu lösen. Der Arzt vermag die Herzleiden, die Lungenleiden, kurz alle Erkrankungen der Brusthöhle schärfer zu übersehen, wenn er die neue Messart beherrscht. Darum wird diese ihren Triumphzug halten. Aber die Orthodiagraphie ist vielfach in ihren Leistungen beschränkt, wie wir sehen werden. Es genügt ja auch die Grössenbestimmung der Organe, die allein unsere Messart bietet, nicht zur Diagnosenstellung. Darum ist die Orthodiagraphie einzuordnen in die bisherigen bewährten Untersuchungsmethoden, von denen keine entbehrlich geworden ist.

Im I. Abschnitt werden allgemeine Gesichtspunkte gegeben und die Apparate beschrieben, im II. Abschnitt wird die Technik der Aufnahmen und die Analyse der Orthodiagramme besprochen, im III. Abschnitt werden die Brustorgane in ihren Beziehungen zur Orthodiagraphie abgehandelt und im IV. Abschnitt sind Orthodiagramme gegeben und aus solchen gewonnene Zahlen von Gesunden und Kranken.

Das geistige Eigentum Fremder ist durchgehends als solches gekennzeichnet.

Im Gegensatz zur therapeutischen Verwendung der Röntgenstrahlen dauert eine orthodiagraphische Aufnahme, die stets nur zur Diagnose dient, nur wenige Minuten. Da an unseren Apparaten eine Reihe von Schutzvorrichtungen angebracht ist, ist bei der Orthodiagraphie eine Schädigung des Kranken bei richtigem Vorgehen ausgeschlossen.

Viele der bisherigen Veröffentlichungen über Röntgendiagnostik leiden an dem Umstand, dass sie sehr teuer sind. Um nicht auch dieses Buch nach dieser Richtung kranken zu machen, habe ich es vermieden, Radiogramme hier wiederzugeben. Ich habe mich neben der Wiedergabe meiner Orthodiagramme mit Handzeichnungen und einigen Pausen aus Anatomie-Werken begnügt. Ich hoffe dadurch die rasche Uebersicht gefördert zu haben.

Meine hier wiedergegebenen Orthodiagramme sind durch Photographie auf ein Dritteil linearer Ausdehnung verkleinert, sie stellen unbedingt getreue Nachbildungen meiner Originalaufnahmen dar.

Man wird finden, dass richtig zu orthodiagraphieren nicht leicht ist, denn die Grenzen, die festgestellt werden müssen, sind meist in Bewegung. Man wird mir auch bestätigen, dass wie für alle wissenschaftlichen Untersuchungsarten doch besonders für die Orthodiagraphie gilt: Nur der kann Nutzen ziehen, der sich durch grosse Sorgfalt und viele Uebung mit der Methode gründlich vertraut gemacht hat.

München, den 14. Dezember 1905.

Dr. K. Francke.

BOSTON MEDICAL
JUN 24 1924
LIBRARY

I. Allgemeine Gesichtspunkte und Apparate.

Die Orthodiagraphie ist eine neue Messart, eine neue exakte Methode, die Grösse innerer Organe im Lebenden bei unverletztem Körper zu messen, sie ist also eine neue diagnostische Methode. Sie wurde erdacht und in ihrer Verwendung für die Bestimmung der Herzgrössen weit ausgebaut von Herrn Prof. Dr. F. Moritz-Giessen.[1]) Von ihm stammt auch der Name.[2]) — Wir werden sehen, dass ihr Gebiet sich nicht nur auf das Herz, sondern auf sämtliche Organe des Brustkorbs erstreckt.

Die nicht sichtbaren Röntgenstrahlen mit ihrer starken Durchdringungskraft erwiesen sich für die innere Medizin fruchtbar, 1. durch ihre Fähigkeit, auf die lichtempfindende Platte einzuwirken wie das Licht, 2. durch ihre Fähigkeit fluoreszierende Stoffe zum Aufleuchten zu bringen. — Die Strahlen durchdringen die Gegenstände in sehr verschiedenem Grade. Die Durchdringbarkeit richtet sich im allgemeinen nach dem Molekular-Gewicht der Gegenstände; sie ist um so grösser, je spezifisch leichter die Massen sind. Dieser Unterschied macht sich sehr geltend bei den verschiedenen Geweben des menschlichen Körpers, deren spezifisches Gewicht beträchtlich voneinander abweicht. Lässt man Röntgenstrahlen auf einen Körper treffen, so wird dieser also sehr verschieden durchdrungen. Ist ein Organ lufthaltig wie die Lungen, so wird es natürlich entsprechend leichter durchsetzt. Lässt man die Strahlen, die einen Körper durchdrungen haben, noch auf eine lichtempfindende Platte wirken, so entsteht in deren Gelatine-Schicht, wie bekannt, nach geeigneter Behandlung ein Schattenbild der inneren Organe.

---

[1]) Münch. med. Woch. 1900, S. 992—996. Ebenda 1902, S. 1—8. Ebenda 1903, S. 1333—1338. Deutsch. Arch. f. kl. M. 1904, Bd. 81, S. 1—33.

[2]) Auf dem Röntgenkongress in Berlin Anfang Mai 1905 hat man sonderbarerweise beschlossen, den Namen Orthodiagraphie durch das unschön klingende und längere Wort Orthoröntgenographie zu ersetzen. Dazu schreibt mir Herr Prof. Moritz auf eine Anfrage: „— ich beabsichtige den alten, von mir eingeführten und eingebürgerten Namen weiter zu gebrauchen".

Ein solches Bild nennt man ein Radiogramm.[1]) Ein Radiogramm ist ein dauernder Besitz und steht jederzeit zur Beurteilung wieder zur Verfügung. — Ein Radiogramm ist aber immer entstanden durch Strahlen, die von einer räumlich kleinen Lichtquelle ausgehen. Diese Strahlen müssen, je weiter sie sich von der Lichtquelle entfernen, desto weiter auseinandertreten. Darum sind leider auf den Radiogrammen alle Organe des Körper-Innern vergrössert und verschoben. — Bild 1 stellt diese Verhältnisse dar.

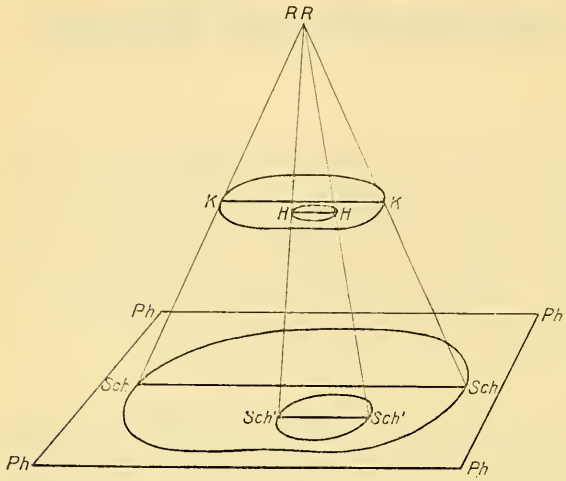

Bild 1.

RR = Röntgenröhre. KK = Körperdurchmesser. HH = Herzdurchmesser. PhPh = photographische Platte. Sch Sch = Schattendurchmesser des Körpers. Sch¹ Sch¹ = Schattendurchmesser des Herzens. (KK, HH in Bild 1 und 2 schematisiert.)

Lässt man die Strahlen, nachdem sie einen Körper durchsetzt haben, auf einen Stoff fallen, auf den in gleichmässiger Schicht fluoreszierende Massen aufgetragen sind, auf einen „Schirm", so erkennt man an dem verschiedenen Aufleuchten die verschiedene Menge der an den einzelnen Stellen durchgedrungenen Strahlen. Es wird für unser Auge ebenfalls ein Schattenbild der inneren Organe sichtbar, die natürlich ebenso vergrössert und verschoben erscheinen, wie bei den Radiogrammen. — Diese Bilder verschwinden natürlich mit den Strahlen wieder. — Die Beobachtung dieser Schattenbilder zum Zweck der Erkennung der gegenseitigen Lagerung und der Durchlässigkeit für Röntgenstrahlen, auch annähernd der Grösse der inneren Organe nennt man Radioskopie, auch öfter Diaskopie.[2])

Diese letzteren Schattenbilder kann man aber auch noch anders verwenden (Bild 2): Man legt einen Körper auf einen Tisch, dessen Platte ein für die Röntgenstrahlen leicht durchdringliches Segeltuch

---

[1]) Der Röntgenkongress nahm dafür das Wort Röntgenogramm an.

[2]) Für diese Untersuchungsart setzte der Röntgenkongress das Wort Röntgenoskopie.

ersetzt. Ueber den Körper bringt man den fluoreszierenden Schirm, auf diesen ein Pauspapier. Unter das Segeltuch wird die leuchtende Röntgenröhre so angebracht, dass sie leicht nach allen Punkten einer zur ideellen Tischplatte parallelen Ebene bewegt werden kann.

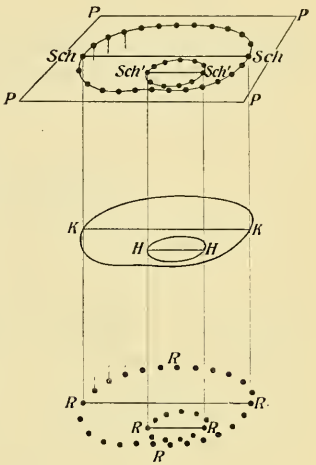

Bild 2.

RRRR = jeweiliger Stand der beweglichen Röntgenröhre. KK = Körperdurchmesser. HH = Herzdurchmesser. PPPP = Pauspapier (auf dem fluoreszierenden Schirm). Auf diesem sieht man die mit der Punktier-Vorrichtung angebrachten Punkte. Diese sind nachträglich durch Linien verbunden. Sch Sch = Endpunkte des Schattens des Körperdurchmessers. Sch^1 Sch^1 = Endpunkte des Schattens des Herzdurchmessers. — Darstellung, wie bei beweglicher Röhre unter ausschliesslicher Verwendung von parallelen Projektionen aus dem Schattenbild eines Körpers die wahre Grösse dieses Körpers bestimmt wird.

Mit der Röhre ist an einem langen, den Körper umgreifenden Gestell eine Schreibvorrichtung fest verbunden und zwar so, dass diese sich leicht zugleich mit der Röhre aber über dem Schirm in einer parallelen Ebene bewegen lässt. Man kann jetzt leicht einen zu bestimmenden Punkt des Körpers mit der Röhre und mit der Schreibvorrichtung in eine Linie bringen. (Mit einem Lot stellt man die Schreibvorrichtung so, dass diese Linie senkrecht auf dem Schirm steht.) Hier bringt man einen Punkt auf dem Pauspapier an. Dann stellt man einen nächstgelegenen Körperpunkt ein und bringt hier wieder einen Punkt auf das Pauspapier. So vervollständigt man die auf dem Schirm scharf sichtbaren Schattengrenzen der inneren Organe. Die so auf dem Pauspapier mit senkrechten und parallelen Röntgenstrahlen gewonnenen Punkte geben dann die nicht vergrösserten und nicht verschobenen, die wahren Grenzen der inneren Organe des Körpers wieder, die leicht ausgemessen werden können. In Bild 2 sind die Bilder des Körpers und des Herzens auf dem Pauspapier durch nachträgliche Verbindung solcher Punkte gewonnen zu denken. Sch Sch und Sch^1 Sch^1 sind genau gleich gross wie die Körpergrössen KK (Körperdurchmesser) und HH (Herzdurchmesser). — Ein solches Verfahren sellt das Wesen der Orthodiagraphie dar. Die Orthodiagraphie bedient sich also zwar nur des vorübergehenden Aufleuchtens des Schirmes, aber sie bedient sich ausschliesslich paralleler Strahlen. Darum gibt sie die wahren Grössen der inneren Organe.

Zur Radioskopie bedarf man nur einer nach allen Seiten leicht verschiebbaren Röhre mit guten Blendvorrichtungen; zur Orthodiagraphie aber hat man sehr sorgfältig gebaute Instrumente nötig, die die unbedingte Genauigkeit gewährleisten, die den Wert einer jeden Messart ausmacht.

Die Radioskopie kann man nicht trennen von der Orthodiagraphie. Einer jeden orthodiagraphischen Aufnahme hat eine radioskopische Orientierung vorherzugehen und oft vervollständigt eine sorgfältige radioskopische Untersuchung in den verschiedensten Durchmessern die orthodiagraphische Aufnahme. Wir werden der Radioskopie in allen möglichen Durchmessern bisweilen als einer ganz unentbehrlichen Hilfsmethode begegnen, so bei der Untersuchung der Lungenspitzen und der Aorten-Aneurysmen; aber als selbständige Untersuchungsart, losgetrennt von der Orthodiagraphie. sollte sie bei den Organen der Brusthöhle nie erscheinen. Das halte man nur fest: wo radioskopisch etwas zu sehen ist, ist dies auch orthodiagraphisch festzuhalten, sei es zur Ausmessung oder zur sicheren Ortsbestimmung. Die Radioskopie ist leicht zu erlernen, darum bedarf sie keiner gesonderten Behandlung. Sie wird von uns an den Stellen mit behandelt werden, in denen ihre Wichtigkeit mehr hervortritt.

Infolge der Lufthaltigkeit der Lungen und der grossen Verschiedenheit in der spezifischen Schwere und darum auch in der Durchlässigkeit für die Röntgenstrahlen bei den Organen der Brust ist diese das eigentlichste Feld für die Orthodiagraphie. Die Orthodiagraphie der Organe der Leibeshöhle bedarf ganz besonderer Hilfsmittel. Sie ist noch in den ersten Phasen ihrer Entwickelung. Noch weniger hat man bei der Gehirnhöhle erreicht. Auch die Chirurgen bedienen sich unserer Methode zur Feststellung der Form und Ausdehnung von Knochen, Geschwülsten und Fremdkörpern. Aber diese Verwendung unserer Methode kommt hier nicht weiter zur Besprechung, denn der grossen Verschiedenheit der einzelnen Fälle wegen ist auch die Art des Vorgehens jeweils eine eigene. Hier kommt nur die Orthodiagraphie der Organe der Brusthöhle zur Besprechung, die eben auch jeder Chirurg beherrschen muss, um gegebenen Falls durch sinngemässe Abänderung sich bei seinen Fällen unserer Methode bedienen zu können.

Verschiedenes Verhalten der Körper den Röntgenstrahlen gegenüber.

Zur Untersuchung mit Röntgenstrahlen sind alle Menschen geeignet. Aber man findet in der Durchlässigkeit für diese Strahlen doch recht beträchtliche Unterschiede. Kinder sind ungemein gut zu durchleuchten, ebenso junge Leute, auch ältere Leute, wenn sie nicht fett sind und nicht sehr muskulös. Greise sind nicht schwerer zu durchleuchten als magere junge Menschen. Fette Menschen aber lassen die Umrisse der Organe des Körper-Innern im allgemeinen wenig scharf erscheinen.

Es macht sich hierbei zunächst offenbar die Dicke des Körpers geltend: je dicker ein Mensch ist, desto schwerer ist er zu durchleuchten. Dann mag das spezifische Gewicht einwirken: nach der allgemeinen Annahme ist ein spezifisch leichterer Körper auch besser durchgängig für Röntgenstrahlen.[1]) Aber es spielen nicht unwahrscheinlich noch andere Umstände hier mit, so eine verschiedene Zerstreuung der Strahlen innerhalb der Körper je nach dem verschiedenen Fett-, Wasser-, Kalkgehalt oder dem Gehalt an anderen Stoffen.

Die Leistungen der Orthodiagraphie.

Ueber die Leistungen der Orthodiagraphie mache man sich von vorneherein klar:

1. Wir können beim menschlichen Körper Sagittal-Projektionen verwerten so, dass wir die Projektion der inneren Brustorgane in der Frontalebene auf dem Schirm in den Helligkeits- und Lichtdämpfungszonen übersehen und messen können. Hierbei haben die Strahlen den kürzesten Weg im menschlichen Körper zu durchlaufen, sie werden also am wenigsten absorbiert und die Bilder werden auf dem Schirm am hellsten und kontrastreichsten. Dabei kann die Röhre vor der Brust angebracht sein, der Schirm im Rücken oder umgekehrt. Man wählt diejenige Richtung, bei der die zu untersuchenden Teile dem Schirm am nächsten sind; bei der Untersuchung der hinteren Lungenteile befindet sich also der Schirm im Rücken, bei der der vorderen Lungenteile und des Herzens ist der Schirm vor der Brust. Derartige Strahlen sind in C, D, E, F, G, H, K, L, M unseres Bildes 3 dargestellt.

2. Wir können Frontalprojektionen verwerten so, dass die Röhre in der rechten Brustseite, der Schirm links oder umgekehrt liegen. Will man die Verhältnisse des rechten Brustraumes feststellen, so wird man den Schirm rechts, für den linken Brustraum, also besonders auch für das Herz, wird man den Schirm links bringen. Immer aber halte man sich gegenwärtig, dass bei diesen Projektionen die Brust in ihrer grössten Breite für die Strahlen zu durchdringen ist. Frontalprojektionen nach links stellt unser Bild 4 dar in C, D, E, F und G.

---

[1]) Dieser Satz bedarf für den menschlichen Körper noch der Nachprüfung: wohl ist der schwerere Knochen weniger durchlässig als leichtere Stoffe, aber es ist sehr wahrscheinlich, dass jenem Satz gegenüber verschiedene Körperstoffe ihre eigene Durchlässigkeit haben. Auch dürfte die Frage nach den Schwankungen des spezifischen Gewichtes noch nicht vollständig als abgeschlossen zu betrachten sein. Früher galt der Satz, dass ältere Körper spezifisch schwerer seien. (Siehe E. Hermann, Mitteil. aus d. pathol. Inst. zu München 1874, angeführt bei Vierordt, Daten und Tabellen.) Jamin und Müller (Münch. med. Woch. 1903, S. 1511) kommen zu dem Schluss, dass die Männer ein höheres spezifisches Gewicht haben als die Frauen, dass aber bei beiden das spezifische Gewicht vom zehnten Jahr an stetig abnimmt, dass also ältere Menschen spezifisch leichter sind wie jüngere.

Die Projektionen der dritten Dimension des Raumes aber, die Vertikalprojektionen, können wir nicht verwerten. Es ist das sehr zu bedauern, aber die anatomischen Verhältnisse des Körpers und die Durchdringungskraft der Strahlen gestatten dies nicht. Zwischen den Sagittal-, Frontal- und Vertikalprojektionen gibt es jedoch eine Masse Schrägprojektionen. Von diesen stehen uns viele zur Verwertung zur Verfügung. Bei allen freilich haben die Strahlen grössere Strecken des Körpers zu durchdringen, als bei den Sagittalprojektionen.

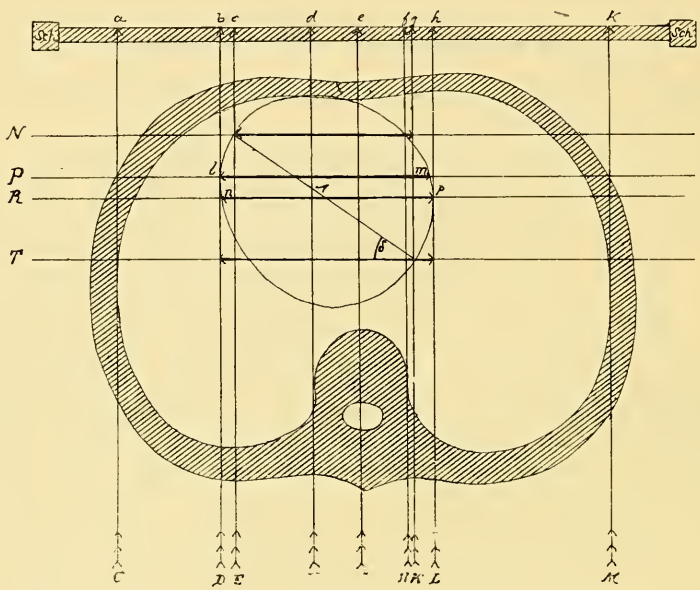

Bild 3.

Schematischer Schnitt durch die Brust in der Höhe des achten Brustwirbels. Die Herzgrenzen sind durch Vertikalstrahlen auf die Transversal-Ebene projiziert. A = scheinbarer Längsdurchmesser des Herzens. (Tatsächlich liegt A nicht in der Transversal-Ebene, sondern in einer schrägen Ebene. Die Herzspitze liegt tiefer als die Herzbasis.) Sch Sch = Schirm. C, D, E, F, G, H, K, L, M = Sagittal-Projektionen: C und M durch den äussersten Lungenrand links und rechts, D und L durch den äussersten Herzrand links und rechts, F und H durch die Ränder der Wirbelkörper, G durch die Medianebene, E und K durch die beiden Enden von A—N, P, R, T = Senkrechte auf diesen Projektionen: N durch das vordere Ende von A, P durch den äussersten linken Herzpunkt, R durch den äussersten rechten Herzpunkt, T durch das hintere Ende von A. $< \delta$ = Winkel, um den die längste Herz-Achse in der Transversal-Ebene von dem frontalen Brustdurchmesser abweicht. c g = wahre Länge des sagittal-projizierten Herz-Längsdurchmessers. l m = Frontal-Abstand des äussersten linken Herzpunktes vom rechten Herzrand. n p = Frontal-Abstand des äussersten rechten Herzpunktes vom linken Herzrand. b h = scheinbare Herzlänge — nahezu gleich A. — Die wahre Herzspitze liegt natürlich nicht im Schnittpunkt von A und N, sondern tiefer und innerhalb unseres Schnittpunktes.

Die Genauigkeit unserer Messart.

Ueber die Genauigkeit der Methode hat Moritz sehr sorgfältige Studien gemacht.[1]) Er kommt zu dem Schluss, dass die

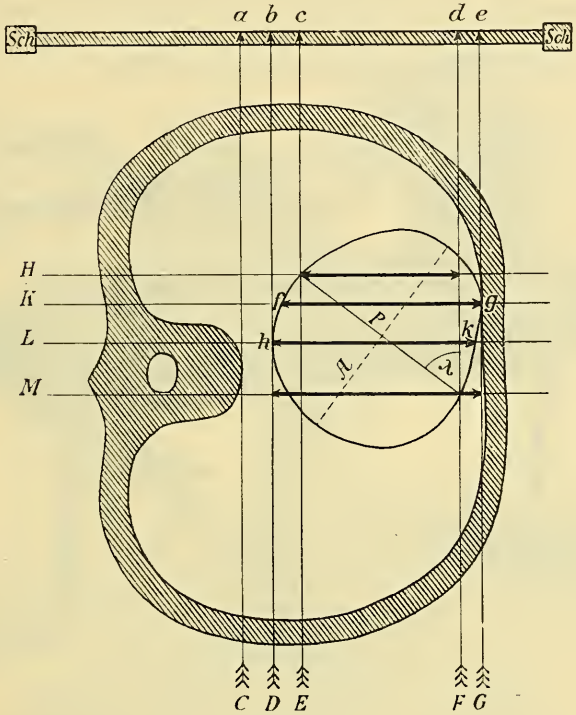

Bild 4.

Schematischer Schnitt durch die Brust wie in Bild 3. A = scheinbarer Längsdurchmesser des Herzens. P = scheinbarer Dickedurchmesser. (Tatsächlich liegt auch P nicht in der Transversal-Ebene. Das vordere rechte Herz liegt tiefer, das linke höher.) C, D, E, F, G = Frontal-Projektionen auf den Schirm Sch Sch: C = Tangente an den vordersten Punkt der Wirbelsäule, D und G = Tangenten an den hintersten und vordersten Punkt des Herzens, E und F Projektionen durch die Enden von P—H, K, L, M = Senkrechte auf diesen Frontal-Projektionen: H durch den hinteren Schnittpunkt von P mit dem Herz-Umriss, M durch den vorderen Schnittpunkt von P mit dem Herz-Umriss, K durch den vordersten Punkt des Herzens, L durch den hintersten Punkt des Herzens $< \lambda$ = Winkel, um den P von den Frontal-Projektionen abweicht. (Komplement des Winkels δ in Bild 3.) c d = wahre Breite der frontalen Projektion von P. f g = sagittaler Abstand des vordersten Herzpunktes von der hinteren Herzwand. h k = sagittaler Abstand des hintersten Herzpunktes von der vorderen Herzwand. b e = scheinbare Herzdicke — nahezu gleich P.

---

[1]) Münch. med. Woch. 1900, S. 985. Deutsch. Arch. f. kl. M., Bd. 81, Heft 1, S. 1 und 2.

Ergebnisse dieser Messart durchaus befriedigende sind, dass besonders auch die dünneren Randpartien des Herzens vollständig mit in die orthodiagraphische Grössenbestimmung des Herzen einbezogen werden. Wer sich für die Beweisführung dieses Schlusses interessiert, muss die angeführten Originalarbeiten nachlesen. — Die Anerkennung der Orthodiagraphie als exakte wissenschaftliche Methode ist jetzt schon so allgemein, dass es unnötige Arbeit wäre, hier die Urteile der Autoren zusammenzustellen.

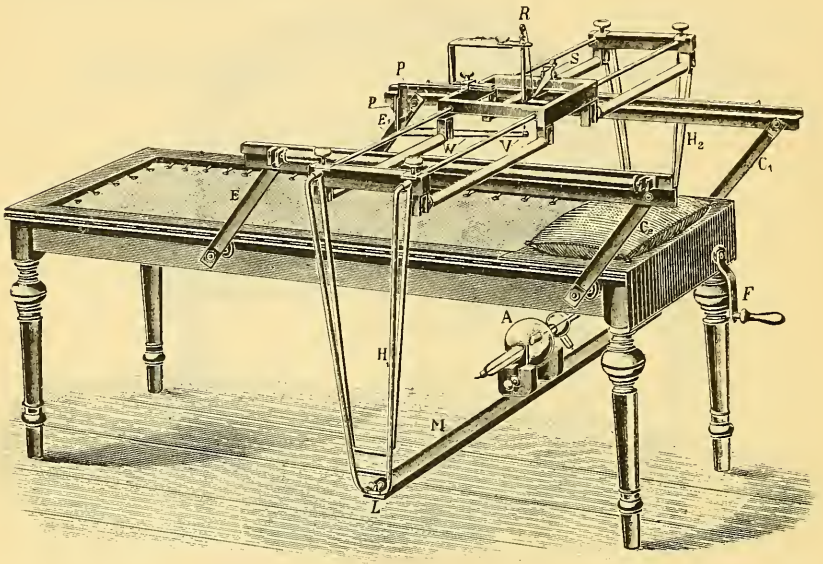

Bild 5.

Horizontal-Orthodiagraph oder Moritz-Tisch.

Die Apparate.

Zur Vornahme der Orthodiagraphie muss das Röntgenzimmer ausgestattet sein mit:

1. dem Horizontal-Orthodiagraphen oder dem Moritz-Tisch.[1]) (Bild 5.)
2. dem Vertikal-Orthodiagraphen (Bild 6) in Verbindung mit der von Moritz[2]) angegebenen, von mir vervollständigten Feststell-Vorrichtung. (Bild 7.)

Der Apparat 1 und die Feststellvorrichtung zu 2 wurden mir von der Elektrizitäts-Gesellschaft Polyphos in München geliefert,

[1]) Ich finde, es besteht alle Veranlassung, diesen kurzen Namen neben dem langen aufzunehmen.

[2]) Deutsches Arch. f. kl. M. Bd. 81, S. 30

Apparat 2 von der Firma Reiniger, Gebbert und Schall in Erlangen. Die Leistungen dieser Apparate sind durchaus befriedigende.[1])

Beide Apparate eignen sich zugleich vorzüglich zur Vornahme der Radioskopie; sie sind zugleich gute Radioskope, so dass man neben ihnen keiner besonderen Vorrichtuug zur Radioskopie bedarf.

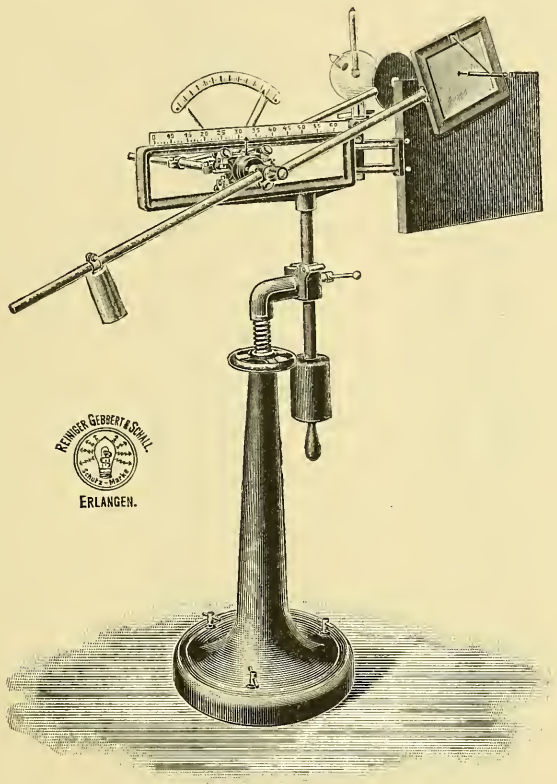

Bild 6.

Vertikal-Orthodiagraph.

Besonders den Vertikal-Orthodiagraphen werden wir noch als unentbehrliches Vertikal-Radioskop kennen lernen. — An beiden Apparaten sind Vorrichtungen zum beliebigen Abblenden angebracht. Benützt man aber diese Apparate nicht als Radioskope, dann ist zur Radioskopie das Rosenthalsche Blendenkästchen zur Aufnahme der Röhre zu empfehlen, denn an ihm lässt sich die Abblendung des Lichtes in beliebiger Weise leicht vornehmen.

[1]) Wer sich für die sonst noch angegebenen Apparate interessiert, findet dieselben in Albers-Schönberg, Die Röntgentechnik, II. Aufl., Hamburg 1906, S. 353 ff.

Angeführt sei, dass ich mit einem 30 cm Induktorium, einem Wehneltschen Unterbrecher und mit Rosenthalschen und Wehneltschen Röhren zu meiner vollen Zufriedenheit arbeite.

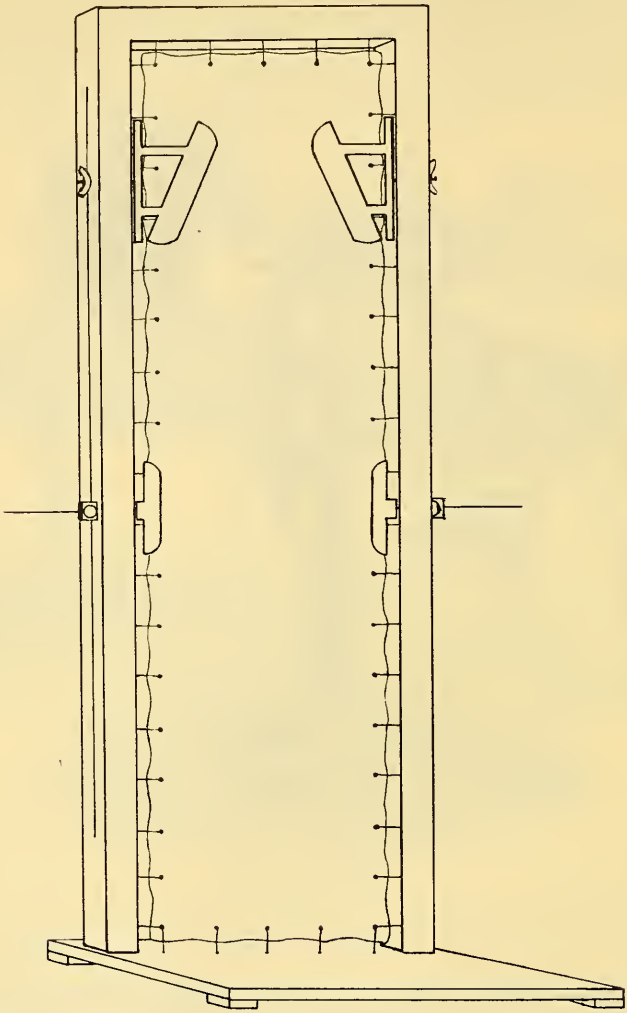

Bild 7.

Feststell-Vorrichtung.

Der Moritz-Tisch ist ein vierbeiniger Tisch, dessen Platte durch ein straff gespanntes braunes Segeltuch ersetzt ist. Auf dieses legt sich der Kranke. Quer um die Brust des Liegenden herumgreifend sehen wir einen grossen rechteckigen, in sich festgefügten Rahmen $H_1 M H_2$. Dieser ruht mit seinen langen parallelen dreh-

baren Stahlwalzen auf zwei ebensolchen Stahlwalzen, die sich über den beiden Längsseiten des Tisches parallel zu diesen Tischseiten laufend befinden. Durch diese Einrichtung kann der Rahmen leicht nach allen Seiten in der Horizontal-Ebene bewegt werden. — Der Rahmen trägt unter dem Tisch die gut abgeblendete Röntgenröhre und über dem Tisch die Punktier-Vorrichtung R mit ihrem Griff S. — Unter dieser Vorrichtung zwischen den beiden längs des Tisches laufenden Stahlwalzen befindet sich je eine Einkerbung, auf der sich ein rechtwinkliger Stahlrahmen leicht vor- und zurückschieben lässt. Dieser Rahmen trägt den seitlich verschiebbaren Fluoreszenz-Schirm. Rahmen und Schirm sind auf unserer Abbildung der Deutlichkeit wegen weggelassen. An den älteren Instrumenten ist der Rahmen aus Holz. — Auf dem Schirm liegt eine Platte aus Bleiglas und auf dieser Platte durch einen dünnen, leicht abnehmbaren Metallrahmen fest angepresst liegt das genau nach der Grösse des Schirmes zugeschnittene Pauspapier. — An der Punktiervorrichtung (den Schirm mit dem Bügel PPW umgreifend) ist zum genauen Einstellen eine ganz kleine Stahlkugel V angebracht. Genau über dieser Stahlkugel bewegt sich der Punktier-Stift. Die Punktier-Vorrichtung mit dem Stahlkügelchen ist durch Schrauben seitlich und vorwärts verstellbar, sodass beide mit Hilfe eines beigegebenen Lothes stets genau senkrecht über die Röhre eingestellt werden können. — Die zwei längsseits des Tisches laufenden Stahlwalzen (auf denen die anderen beiden Walzen gleiten) sind auf zwei Hölzern angebracht, die durch vier parallele Arme getragen werden, durch $C_2\,E$ und $C_1\,E_1$. Die Arme können durch die Kurbel F gleichmässig gehoben und gesenkt werden, sodass durch diese Kurbel das ganze Rechteck $H_1\,M\,H_2$ mit der Röhre und dem Schirm und der Punktier-Vorrichtung leicht gehoben und gesenkt werden kann. Gehoben wird es, damit der Kranke sich auf den Tisch legen und von diesem wieder aufstehen kann; gesenkt wird das Rechteck, damit der Schirm recht nahe dem Körper des Liegenden gebracht wird. — Die Senkung des Rechteckes erfolgt immer so, dass die Parallelogramme $C_2\,E$ und $C_1\,E_1$ nach der Kurbel zu geneigt sind. — Bei L ist eine Vorrichtung zur Hälfte sichtbar zum Hoch- und Tiefstellen der Röhre gegenüber dem Schirm.

Der Kranke setzt sich erst auf die freie Seite des Tisches, legt sich dann auf den Rücken und schiebt seinen Körper vor, bis sein Kopf auf dem Kissen liegt. Auf demselben Weg verlässt er den Tisch wieder. Bei der Untersuchung stehe ich selbst an der Schmalseite des Tisches, an der die Kurbel F sich befindet. Zum Schutze des zu Untersuchenden und zu meinem eigenen Schutz habe ich den Tisch mit einem geschwärzten Bleiblech beschlagen lassen, das 40 cm weit die Oberfläche des Tisches bedeckt und 20 cm an der Kurbelseite des Tisches herabreicht. Auf diesem Bleiblech liegt das Kissen. Der Kopf des zu Untersuchenden ist also vor den Strahlen gesichert. — Eine zweite Sicherung des Kranken bildet die dicke Bleiblende, die über der Röhre liegt. Sie ist auf unserer Abbildung ebenfalls

der Uebersichtlichkeit wegen weggelassen. Diese Bleiblende ist so gebildet, dass nach dem Kopf- und nach dem Fussende des Untersuchten das Blei nach unten 5 cm weit umgebogen ist.[1])

Nimmt man den Schirmrahmen mit dem Schirm weg, steckt an Stelle des Stahlkügelchens einen Metallring V in den Bügel PPW und legt auf den Bügel um den Metallring einen durchlochten Fluoreszenzschirm fest auf, dann bewegt sich dieser Schirm zugleich mit dem Rechteck $H_1 M H_2$. Durch den Metallring V kann man jetzt mit der Punktiervorrichtung die Punkte unmittelbar auf die Haut des Kranken machen.

Beim Vertikal-Orthodiagraphen (Bild 6) ist der vorne erwähnte grosse Rahmen, der sich um den Kranken bewegt, nicht geschlossen, sondern bildet nur drei Seiten eines in sich festgefügten Rechtecks. Der hintere freie Arm desselben trägt die Röhre, der vordere freie Arm den Schirm. Der Schirm ist auch hier zum Schutze für die Augen des Untersuchenden mit einer Bleiglasplatte bedeckt. Der in die Feststellvorrichtung eingetretene und festgestellte Kranke wird mit dieser möglichst nahe dem Schirm gebracht. Die Röhre und der Schirm lassen sich durch Rollen und Gelenke nach allen Seiten zweier parallelen Ebenen zugleich leicht bewegen. Die Schreibvorrichtung ist an dem Schirm befestigt. Bei diesem Instrument wird immer der durchlochte Schirm gebraucht. Gleich hinter dem Schirm vor der Brust des Kranken steht ein dünnes Holzbrett fest. Auf dieses wird das Pauspapier aufgespannt, auf dem die Punkte angebracht werden durch das Loch des Schirms. Wird das Holzbrett mit dem Pauspapier weggenommen, dann können die Punkte auch hier gleich auf den Körper gemacht werden.

Diese kurzen Beschreibungen werden genügen zur Uebersicht über die Instrumente. Die Vertrautheit mit ihnen können noch so viele Worte nicht verschaffen, die kann nur allmählich durch ihren Gebrauch gewonnen werden.

---

[1]) Man hat Schutzschürzen für den Untersuchenden gefertigt, doch halte ich die von mir angegebenen Bleisicherungen für ausreichend und bequemer.

II. Die Technik der Aufnahmen und die Analyse der Orthodiagramme.

Massnahmen vor und nach der orthodiagraphischen Aufnahme.

Vor jeder Aufnahme wird wie sonst auch die Anamnese erhoben und der Status festgestellt, sodass für gewöhnlich die orthodiagraphische Aufnahme den Schluss der Untersuchung bildet.

Der Aufnahme selbst unmittelbar vorher aber geht jedesmal die Bestimmung des Körpergewichtes und der Körperlänge. Man gewöhne sich von Anfang an an diese Reihenfolge, sonst wird zu leicht eine dieser Bestimmungen vergessen und die Orthodiagramme sind dann später nicht mehr zu verwerten. — Das Körpergewicht wird genommen von Männern, die mit Unterhose, Hose, Strümpfen und Stiefeln bekleidet sind. Bei der Verwertung der Zahlen werden von dem Messungsergebnis je 2,8 kg abgezogen. Die Frauen sind bekleidet mit Hemd, Unterhose, einem Rock, Strümpfen und Stiefeln. Das Hemd wird vor der Untersuchung vom Oberkörper abgestreift. Bei ihnen werden schliesslich zur Verwertung vom gewonnenen Gewicht 2,2 kg abgezogen. — Die Körperlängen sind stets gemessen mit Strümpfen und Stiefeln. Vor der Verwertung der Zahlen sind darum stets 2,0 cm abgezogen. — Nach jeder Aufnahme muss das Datum, der Name des Aufgenommenen, sein Alter, sein Körpergewicht, seine Körperlänge, bei Frauen die Anzahl der Kinder, bei allen die Diagnose auf das Pauspapier rechts oben in die Ecke geschrieben werden. Diese Reihenfolge ist stets einzuhalten. Erst dann darf das Papier aus der Hand gelegt werden. Die aus den später sorgfältig ausgemessenen Orthodiagrammen gewonnenen Zahlen werden seitlich von den Punktreihen aufgetragen, die Orthodiagramme werden alphabetisch geordnet und für jedes Jahr in einen eigenen Band eingereiht.

Vor jeder Aufnahme muss das Zimmer gut verdunkelt, die Röhre mit schwarzem Stoff verhängt und durch eine ziemlich enge Blende abgeblendet sein.

Die orthodiagraphische Aufnahme im Moritz-Tisch.

Um die Verhältnisse eines Herzens festzustellen, nimmt man allgemein schon längst die Untersuchung zunächst in liegender Stellung des Körpers vor. Der zu Untersuchende ist zumeist im

Liegen ruhiger, das Herz arbeitet weniger und der Untersuchende kommt leicht und bequem zu allen nötigen Teilen. Dies gilt auch für die Orthodiagraphie. Der auf dem Segeltuch des Moritz-Tisches liegende Körper kann leicht für längere Zeit ohne Anstrengung verhältnismässig ruhig liegen. Darum wird zur Untersuchung des Herzens die Orthodiagraphie auch zunächst im Moritz-Tisch vorgenommen. Der Kopf des Kranken liegt auf dem nicht zu harten Kissen, damit er bequem und fest ruht und damit (wie Moritz schon hervorhebt) die starke Abdachung der Brust vermieden wird.

Die Frage, ob alle Menschen sich zur Untersuchung im Moritz-Tisch eignen und wie viele nicht, beantwortet meine eigene Erfahrung dahin, dass bei etwa 2000 Untersuchten nur zwei Schwerkranke nicht in dem Tisch ruhig liegen konnten. Es waren Herzleidende, die bei jedem Versuch, sich horizontal zu legen, schwere Angstzustände bekamen — Orthopnoe. Uebrigens gelang bei dem einen auch die Aufnahme im Vertikal-Orthodiagraphen nicht, wegen Unruhe des Körpers. — Vorübergehend machen schwere Hustenanfälle, Dyspnöh infolge pleuritischer Ergüsse und dergleichen eine Aufnahme unmöglich. Bei einigem Zuwarten gelingt dann die Aufnahme gewöhnlich. Freilich muss ich hervorheben, dass die Bettlägerigen auch nicht in mein Ambulatorium, in dem alle meine Aufnahmen gemacht sind, kommen können.

Die Grenzen der inneren Organe des Körpers erscheinen bei der Durchleuchtung auf dem Schirm durch das Pauspapier sichtbar als mehr oder weniger scharfe Grenzen von Zonen verschiedener Helligkeit. Zum Zweck einer Aufnahme im Moritz-Tisch wird der Schatten des Stahlkügelchens genau auf einen bestimmten Punkt einer Organgrenze gebracht, das heisst: die Röhre wird genau senkrecht unter diesen Punkt gestellt. Hier wird auf dem Pauspapier ein schwarzer Punkt gemacht. Dann bewegt man die Röhre zu einem nahe gelegenen Organgrenzpunkt. Hier wird wieder ein schwarzer Punkt auf das Pauspapier gebracht und so weiter, bis die ganzen Grenzen des Organes auf dem Pauspapier durch genügend zahlreiche Punkte gekennzeichnet sind.

Wie weit die einzelnen Punkte voneinander entfernt sein müssen, richtet sich nach der Richtung der Linien. Nähern sich die Kurven mehr der Geraden, dann genügt eine Entfernung der Punkte voneinander von 1,5 cm; zeigen die Linien aber stärkere Krümmungen oder gar scharfe Abknickungen, dann müssen die Punkte näherstehen: 1 cm, bisweilen auch nur 0,5 cm. Die Entfernung der Punkte voneinander, also auch die Gesamtzahl der Punkte soll stets genügen, um den Verlauf der Linien genau und nur eindeutig zu erkennen zu geben. Zu einer meiner Aufnahmen sind im Durchschnitt 67 Punkte nötig.

Ganz entsprechend geht man beim Vertikal-Orthodiagraphen vor. Die Anzahl der Punkte ist die gleiche.

Eine Gesamtheit von Punkten heisst ein Orthodiagramm, wohl auch kurz ein Diagramm oder eine Aufnahme.

Beim Orthodiagraphieren werden die Organgrenzen natürlich nur jeweils in einer Körperebene bestimmt. Zunächst wird immer die Frontalebene genommen. Vielfach genügt diese zur Uebersicht, doch können auch andere Ebenen verwendet werden zur Feststellung der Organgrössen in den anderen Dimensionen. Hiervon später.

Die Aufnahme mit Sagittal-Projektionen.

Bei jeder Aufnahme sind die vollständigen Grenzen beider Lungen in zwei geschlossenen Punktreihen aufzunehmen. Dazu ist aufzunehmen die linke Herzgrenze nach unten und nach innen zu, soweit wie immer möglich. Dann ist aufzunehmen die linke Zwerchfellgrenze im Herzschatten, soweit sie nur immer verfolgt werden kann. Als Beispiel eines Orthodiagrammes gebe ich Bild 8. Der Herzumriss ist nachträglich eingezeichnet.

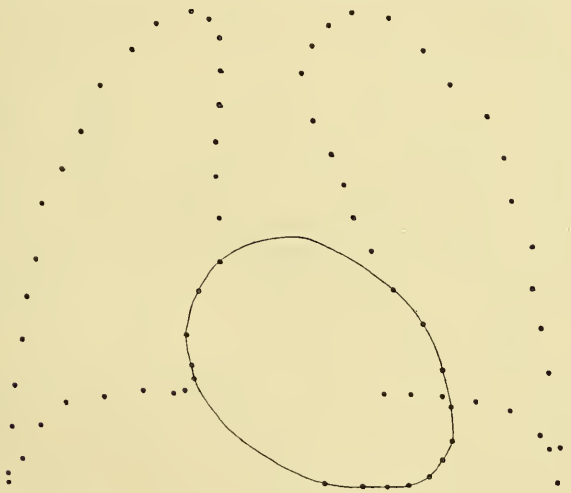

Bild 8.

Gesunder Junge, 16 Jahre. Kp.-Gw. 35,6 kg, Kp.-Lg. 152 cm. (Die wichtigsten Masse und Verhältniszahlen dieses Orthodiagramms sind am Schlusse dieses Buches unter Bild 8 der Tafel III zu finden.)

Es liegt nahe, bei der Untersuchung eines Herzens, auf dem Pauspapier allein die Grenzen des Herzens festzulegen, besonders auch nach unten soweit wie nur immer möglich, dazu noch die Ansätze der grossen Gefässe und die Anfänge der rechts und links sichtbaren Abgrenzung des Zwerchfells vom Lungenraum. Derartige Aufnahmen werden zumeist gemacht, sie sind aber nicht genügend und nicht recht zu verwerten, denn sie geben keine Sicherheit über die Lage des Herzens in der Brust. Man hat sich zu helfen gesucht durch Aufnahme der Brustwarzen auf das Radiogramm. Durch Aufkleben eines Metallplättchens auf die Warze ist

das leicht zu bewerkstelligen. Die Lage der Brustwarzen ist aber selbst beim männlichen Geschlecht eine so schwankende, dass ich sehr bald auf dieses „Hilfsmittel“ verzichtete.

Man hat ferner die Ansätze der Rippenknorpel am Brustbein sowie die Mittellinie des Brustbeins als Richtungslinien mit Blaustift auf die Brustwand aufgezeichnet. Sodann zeichnete man mit dem Orthodiagraphen auch die Grenzpunkte der inneren Organe auf die Brustwand. Diese Zeichnungen übertrug man dann auf eine aufgelegte Glasplatte und von dieser dann auf Pauspapier. Aber abgesehen davon, dass die Haut der Brust sich bei jeder Bewegung der Arme verschiebt, ist es schon durchaus nicht immer möglich, die Aufzeichnungen der Rippenknorpelansätze auf die Haut exakt zu machen. Sodann ist der anatomische Aufbau der Mitte der vorderen Brustwand ein ungemein verschiedener. Ferner sehe ich aus meinen kyrtometrischen Aufnahmen, dass die Mitte des Brustbeins selbst bei einem durchaus „gerade“ auf dem Rücken liegenden Körper bei weitem nicht immer senkrecht über den Dornfortsätzen liegt. Ich habe auch über diesen und über der Mitte des Brustbeines Metallstäbchen angeklebt. Ich musste mich überzeugen, dass die Schatten dieser beiden Stäbchen auf dem Schirm des Moritz-Tisches nur selten aufeinander treffen. (Diese Untersuchungen sind nur an ganz dünnen Körpern möglich.) Die wenigsten Menschen sind eben links und rechts ganz symmetrisch gebaut. Darum kann die Mittellinie des Brustbeins nicht zuverlässig als Körpermittellinie gelten. Schliesslich birgt das Auflegen der Glasplatte und die doppelte Uebertragung viele Fehlerquellen und auf alle Fälle bleibt das Verfahren stets ein recht zeitraubendes und umständliches. Ich verzichte darum auf diese Orientierungshilfsmittel und zeichne meine Punkte, und zwar sowohl mit dem Horizontal- als mit dem Vertikal-Orthodiagraphen unmittelbar auf das Pauspapier und zwar so, dass ich stets die vollständigen Grenzen beider Lungen in zwei geschlossenen Punktreihen aufnehme, wie das alle in diesem Buche wiedergegebenen Orthodiagramme zeigen. Hierdurch ist die Lage des Herzens im Herz-Lungen-Raum sicher gekennzeichnet und jede Orientierung in der gewählten Ebene ist leicht und sicher gegeben, nicht nur für das Herz, sondern auch für die Lungen, das Zwerchfell und den oberen Mittelschatten. Auch das richtige Aufeinanderlegen zweier Pauspapiere zum Zweck der Vergleichung ist leicht und zweifelausschliessend zu bewerkstelligen.

Neben anderen Vorteilen dieser Art des Orthodiagraphierens sei hier nur der hervorgehoben, dass dabei der Schirm ohne Loch verwendet wird. Das Loch im Schirm ist 9 bis 10 cm im Durchmesser. Durch diesen grossen schwarzen Punkt ist stets eine Verringerung der Genauigkeit bedingt. Auch sonst fällt es keinem Menschen ein, um einen Punkt genau zu bestimmen, einen grossen runden Fleck zu machen und von diesem die Mitte abzuschätzen. Hier sei aber ausdrücklich hervorgehoben, dass zu anderen Zwecken die Verwendung des durchlochten Schirmes und die Auf-

zeichnung der Punkte unmittelbar auf die Haut des zu untersuchenden Körpers durch dieses Loch des Schirmes recht wohlgeeignet und geradezu notwendig ist, so besonders zu Demonstrationszwecken und zur Würdigung der Ergebnisse anderer Untersuchungsarten. Selbstverständlich darf man bei diesen Punkten auf der Haut nie vergessen, ob es sich um sagittale, frontale oder schräge Projektionen handelt, sonst kann man den schlimmsten Täuschungen verfallen. Im ganzen ist sicher: es hört jedes exakte Messen auf der unebenen und leicht verschieblichen Haut auf und — so schöne und so überraschende Ergebnisse nach mancher Richtung auch diese Punktierungen auf die Haut geliefert haben — ihre Triumphe als wissenschaftliche Messart feiert die Orthodiagraphie nur durch die unmittelbare Punktierung auf das Pauspapier, das auf dem nicht durchbrochenen Schirm liegt. Im folgenden wird darum ausschliesslich von dem Punktieren auf das Pauspapier gesprochen. — Um hierbei die Schärfe der Aufnahmen zu erhöhen, liess ich mir an den beiden Orthodiagraphen die Schreibstiftenden viel kleiner machen, als die bisherigen waren. Die Punkte wurden bisher immer etwa 5 mm im Durchmesser gross. Jetzt werden sie nur noch 1,75 mm im Durchmesser gross. Die Schreibvorrichtungen funktionieren dabei durchaus tadellos. Ich habe die Ueberzeugung, dass hierdurch die Genauigkeit meiner Aufnahmen ganz wesentlich erhöht ist.

Soll das Orthodiagramm zuverlässigen Aufschluss geben über die Lage und Grösse der Brustorgane, so sind noch mancherlei Gesichtspunkte bei der Aufnahme sorgfältigst zu beachten. Ich spreche hier zunächst von der Aufnahme im Liegen auf dem Moritz-Tisch.

Zunächst muss der zu Untersuchende so sorgfältig wie möglich „gerade“ auf dem Rücken liegen. Seine Frontalebene muss horizontal, also parallel der Ebene des Tisches liegen. Er muss in der Mitte des Tisches liegen, das heisst, seine Längsaxe muss möglichst genau über der Längsaxe des Moritz-Tisches liegen. Die Arme müssen am Körper liegen, die Beine gestreckt sein. Der Kopf muss erhöht auf der Mitte des Kissens liegen. Während der Aufnahme muss der Körper so ruhig wie nur irgend möglich sich verhalten. Der Schirm muss möglichst nahe der Brust gesenkt sein. Bei den neuesten Apparaten lässt sich dies durch eine Kurbel leicht und sicher für jede Höhe bewerkstelligen (siehe F Bild 5). — Der Rahmen, in dem der Schirm ruht, liess sich bei meinem Apparat leicht zu einem Parallelogramm verschieben und doch soll er stets genau rechtwinklig zur Längsaxe des Tisches stehen. Darum musste ich lange Zeit hindurch erst mit Hilfe eines rechtwinkligen Dreiecks die Einstellung vornehmen. Um dies zu vermeiden, liess ich mir die Ecken durch feste Metallbänder feststellen, sodass dieser Rahmen jetzt ein festes Rechteck darstellt. In den neuesten Apparaten sind diese Rahmen aus Metall ganz festgefügt.

Die Schienen, auf denen dieser Rahmen läuft, waren bisher von Holz und nicht ganz feststehend. Jetzt werden auch sie aus Metall gemacht und zwar so, dass sie stets genau parallel zueinander laufend liegen.

Auf dem Schirm liegt ein Pauspapier, das genau so gross geschnitten sein muss, wie die lichte Weite des Schirmrahmens ist, damit keine Verschiebung vorkommen kann, wenn das Zimmer während einer Aufnahme verdunkelt ist. Um hierüber aber ganz sicher zu sein, liess ich einen dünnen Metallrahmen noch anfertigen, der genau in den Schirmrahmen passt. Dieser Metallrahmen ist leicht herauszunehmen und leicht wieder einzusetzen; er muss das Pauspapier fest auf den Schirm spannen. Die Firma Polyphos liefert auch diesen Metallrahmen mit den neuen Moritz-Tischen.

Die Art des Pauspapiers ist durchaus nicht gleichgültig. Es kommt hier nicht auf die Durchlässigkeit desselben für Röntgenstrahlen an, sondern auf die Durchlässigkeit für die Schatten- bezw. Lichtbilder des Schirms. Nach vielem Probieren entschied ich mich für ein weissgraues, hellglänzendes Pauspapier von der Dicke von 0,025—0,03 mm. Man kann gut mit Tinte und Feder auf dasselbe schreiben. Dieses Pauspapier liefern die Firmen Polyphos in München und Reiniger, Gebbert und Schall in Erlangen in genau zugeschnittener Grösse.

Zu meinen Punktierungen nehme ich nie mehr rote Tinte, sondern immer nur schwarze, ebenso wie zu den Aufschriften, denn schwarz hebt sich von dem Pauspapier besser ab als rot und schwarze Zeichnungen können unmittelbar vervielfältigt werden, während das bei roten Schwierigkeiten macht.

Alle Aufnahmen werden in der Atempause gemacht — in der Leichenstellung des Körpers. Während der Körper atmet, wird mit der Punktierung ausgesetzt und zwar nicht nur an den unteren Grenzen des Brustkorbes, sondern überhaupt. Wir werden sehen, dass die Atmung nahezu alle Grenzen verschiebt. Ich vermeide es aber, den Aufzunehmenden irgend etwas über ihre Atmung zu sagen. Ich habe die Erfahrung gemacht, dass meistens Belehrungen über das Atmen nur zu Störungen desselben führen. Die eigenartige Lagerung in dem Apparat, die Verdunkelung des Zimmers, die Erwartung des Unbekannten bedingen meist einen Erregungszustand, durch den selbst sonst nüchtern denkende Personen gestört werden und trotz aller Belehrung oft genug gerade infolge der Belehrung unrichtig atmen. Liegen die Leute erst einmal in dem Apparat, dann erfolgt das Atmen bald normal, wenn ihre Anfmerksamkeit nicht auf dasselbe gelenkt worden ist. Nur selten kommt es vor, dass unnatürlich geatmet wird. Dann erst suche ich durch Worte das gewöhnliche Atmen zu erreichen: Atmen Sie wie gewöhnlich. — Bei solchem Vorgehen bewährt sich die Atempause stets als durchaus geeignet zur Festlegung der gewünschten Grenzpunkte. — Man vernachlässige die Forderung ja nicht, nur in der Atempause Aufnahmen zu machen. Das Herz verschiebt sich beträchtlich beim Atmen und, wer während des Atmens orthodiagraphiert, wird nie eine richtige Aufnahme machen. Die meisten und die schlimmsten Fehler kommen durch die Vernachlässigung dieser Forderung.

Vor der Aufnahme lasse man seinem Auge etwas Zeit, sich an die Dunkelheit zu gewöhnen. Viele Röhren brauchen ja auch etwas Zeit, um sich einzustellen. Dann unterrichte man sich erst im allgemeinen — radioskopisch — über die anatomischen Verhältnisse der Brusteingeweide. Dabei stelle man den Schirm so ein, dass nicht nur seitlich, sondern auch nach oben und unten alle Teile der Lungenräume und der untersten Herzgrenze bei senkrechten Strahlen auf ihn fallen.

Jede Aufnahme beginne man mit dem schwierigsten Teil, nämlich mit der Feststellung des unteren Herzschattenrandes, denn im Anfange ist das Auge noch frisch und nicht ermüdet. Jeder, der sorgfältige Aufnahmen macht, wird bald bemerken, dass die stetige scharfe Abgrenzung der verschiedenen Helligkeitsgrade auf dem Schirm grosse Anforderungen an die Augen stellt, auch ganz abgesehen von den Einwirkungen der Röntgenstrahlen auf unser Sehorgan.

Zumeist — es gibt tatsächlich nicht so sehr viele Ausnahmen für den wirklich Forschenden — kann man diesen unteren Herzrand bis zum linken Rand des Wirbelsäulenschattens aufnehmen. Er liegt im Schatten des linken Zwerchfells und kann bei gefülltem Magen bis zur Wirbelsäule verfolgt werden, aber auch dann, wenn sich Luft im Magen befindet. Bei Kindern und bei zarten Frauen selbst in vorgerückterem Alter (mit 38 Jahren) kann der untere Herzrand oft selbst durch den Wirbelsäulenschatten noch verfolgt und aufgenommen werden (siehe Bild 30). Die Regel bildet letzteres freilich durchaus nicht. Links bleibt immer für die Sagittalstrahlen der linke Leberlappen und der oberste Teil der Milz zu durchdringen (siehe Bild 17, Seite 44). Oft ermöglicht ein weiteres Verschieben der Röhre die zarten Lichtdämpfungsunterschiede am unteren Herzrand noch festzustellen; sehr oft aber wird man durch Bewegungsvorgänge — durch das Pulsieren des unteren Herzrandes — noch auf die richtige Stelle geleitet. Dabei gewöhne man sich aber gleich vom Anfang an, bei jeder Bestimmung eines Herzgrenzpunktes den äussersten Punkt der pulsatorischen Bewegung festzuhalten, nicht den inneren oder einen mittleren. Es wird also nicht das kleinere Herz der Systole der Vorhöfe oder der Kammern, sondern das erschlaffte und grössere Herz der Tätigkeitspause aufgenommen. Uebrigens sind die Unterschiede nicht sehr gross, besonders nicht an der Herzspitze, am meisten noch an der linken Herzwand, wo Moritz bei einem Fall von Basedow doch nur 0,6 cm fand.

Bei sehr grossen und sehr fetten, besonders auch bei kranken Menschen findet man freilich immer einen Fall, bei dem trotz aller Sorgfalt die untere Herzgrenze nicht festzustellen ist.

An die Aufnahme des unteren Herzrandes schliesst sich die des linken an. Der linke Herzrand wird verfolgt nach oben bis zum linken Rand des oberen Mittelschattens. Dann wird die Schattengrenze weiter aufgenommen bis zur linken Lungenspitze. Die Schatten der Schlüsselbeine bleiben unberücksichtigt

ebenso wie die Schatten der Rippen. Die Lungengrenze wird weiter verfolgt am äusseren linken Lungenrand herab bis zur untersten linken Lungengrenze. Dann wird in ununterbrochener Reihe die obere linke Zwerchfellgrenze aufgenommen und zwar so weit in den Herzschatten hinein, wie nur irgend möglich.

Den linken Zwerchfellschatten kann man meist weit in den Herzschatten hinein verfolgen. Zu allermeist kann man ihn gut sehen bis zur linken Grenze des Wirbelsäulenschattens. In seltenen Fällen sieht man ihn auch in ununterbrochener Linie über den Wirbelschatten hinweg bis zum rechten Zwerchfellschattenrand hinziehend; aber stets ist das mittlere Stück dann unscharf. In einigen Fällen sah ich diese Grenze und die untere Herzgrenze als zwei übereinanderliegende Linien durch den Wirbelschatten verlaufen. (Siehe Bild 30.) — Die anatomischen Verhältnisse, die diesen Erscheinungen zugrunde liegen, werden später besprochen.

Weiter wird die Aufnahme fortgesetzt an der rechten Herzschattengrenze und zwar ausgehend von dem Schnittpunkt des rechten Herzrandes mit dem rechten Zwerchfellschattenrand. Ueber die Anatomie dieses rechten Herz-Zwerchfell-Winkels haben wir uns später noch zu unterhalten. — Selten ist unterhalb dieses Schnittpunktes noch etwas vom Herzrand zu sehen. Ist dies der Fall, so muss die Herzbegrenzung nach unten natürlich so weit wie möglich aufgenommen werden. — Die rechte Herzgrenze wird nach oben zu weiter verfolgt, dann anschliessend der rechte obere Mittelschatten-Rand und die rechte Lungenspitze. Auch das rechte Schlüsselbein wird vernachlässigt. Dann folgt die rechte äussere Lungenbegrenzung bis zum Ansatz der rechten Zwerchfell-Hälfte. Dann nehme ich die obere Grenze des rechten Zwerchfells bis zum Beginn der Herzdämpfung auf und schliesse so auch den 2. Kreis.

Ich bin mir sehr wohl bewusst, dass bei der schon erwähnten Asymmetrie der Körper auch durch diese Art des Aufnehmens keine mathematisch genauen Anhaltspunkte für die Ausmessung des Orthodiagrammes geschaffen werden, aber auf solche müssen wir beim Körper von vorneherein verzichten. Jedenfalls ist durch mein Verfahren die Stellung des Herzens im Körper wesentlich genauer und befriedigender bestimmt, als durch die anderen Arten des Vorgehens. Auch sind die Grössenverhältnisse der Brustorgane untereinander (in Frontal-Ausdehnung) allein durch dieses Verfahren gegeben.

Die Art, wie die einzelnen Punkte nacheinander gewonnen werden, ist durchaus nicht gleichgültig. Zunächst wird jeder, nachdem ein Punkt gemacht ist, die Röhre entlang der Schattengrenze führen bis zu der Stelle, an der der nächste Punkt gemacht wird. Dies Verfahren ist wenig zeitraubend und erscheint als das richtige, denn jeder Zeitgewinn liegt im Interesse des Kranken und des Arztes und besonders auch der Instrumente. Prof. Moritz gibt dagegen an, dass nach der Anbringung eines Punktes die Röhre aus der Schattengrenze heraus in die hellere Zone geführt werden soll. Nach Beschreibung eines kleinen Bogens muss

die Röhre dann wieder senkrecht auf die Schattengrenze geführt werden bis zum Treffpunkt. Dies Verfahren ist zeitraubender und strengt die Augen mehr an. Ich prüfte in sorgfältiger Weise durch eine Reihe von Probe-Aufnahmen derselben Person die beiden Methoden ganz objektiv. Es ergab sich, das die Moritzsche Methode die genauere ist. Diesem Umstand gegenüber haben alle anderen Gründe dagegen zu schweigen, denn, wenn irgend wo, dann ist bei der Orthodiagraphie ungenaue Arbeit schlechter als gar keine. Ein jeder hat sich mit Sorgfalt an die Moritzsche Art der Aufnahme zu gewöhnen, dass die Führung der Röhre gar nicht anders mehr vorgenommen werden kann.

Sehr zweckmässig macht man die Aufnahmen bei nicht sehr gefülltem Magen. Zwei Stunden nach der Nahrungsaufnahme erscheint im Magen die Luftblase, auf die Rieder aufmerksam gemacht hat. Nach meinen Erfahrungen erschwert diese die Aufnahme des unteren Herzrandes nur sehr selten.

Bei Einhaltung aller im vorstehenden gegebenen Vorschriften wird man zu seinem Erstaunen merken, wie gut bei aufeinandergelegten Pauspapieren die Punkte von zwei nacheinander erfolgten Aufnahmen derselben Person aufeinander passen. Es kann auch bei unseren Aufnahmen nie ein Zweifel bestehen, wie man zum Vergleich zwei Orthodiagramme aufeinander zu legen hat.

Die Aufnahme mit dem Vertikal-Orthodiagraphen.

Auch zur orthodiagraphischen Aufnahme im Stehen sind nicht alle Kranken geeignet. Aber solche, die zu schwach sind, einige Minuten ganz ruhig zu stehen, kommen doch nur sehr selten zur Untersuchung. Dass ein zartes junges Mädchen einmal während der Untersuchung im Stehen ohnmächtig wird, kommt dem tätigen Arzt auch sonst nicht so selten vor, und dass unaufhörlicher Husten eine Aufnahme unmöglich macht, ist nur vorübergehend.

Will man im Stehen orthodiagraphische Aufnahmen machen, dann bedarf man unbedingt besonderer Vorrichtungen, um den Körper ruhig zu stellen. Eine sehr praktische Vorrichtung ist die von Moritz. Ich habe dieselbe insoferne vervollständigen lassen, als ich noch zwei nach oben und unten, nach der Mitte und nach aussen verstellbare, eine jede Hüfte umgreifende Hüftstützen anbringen liess (siehe Bild 7). Zum Ruhigstellen des Körpers halte ich die Hüftstützen für notwendig, denn die Schulterstützen versagen bei der Untersuchung der Verhältnisse der verschiedenen Atmungsphasen, während sie recht wohl bei der — häufigsten — Untersuchung in der Atempause und beim Aufnehmen auf die lichtempfindliche Platte zum Ruhigstellen beitragen. — Die Einrichtung der Vorrichtung ist aus der Abbildung ohne weiteres ersichtlich. Ihre hintere Wand bildet, ähnlich wie beim Moritz-Tisch, ein festgespanntes, für die Strahlen leicht durchgängiges, sehr haltbares

Segeltuch. Die ganze Vorrichtung ist unbeweglich an ein Trittbrett angebracht, auf dem der Kranke während der Aufnahme steht. Das ganze Instrument steht zwischen der Röhre und dem Schirm im Vertikal-Orthodiagraphen und hindert in keiner Weise die Beweglichkeit der Röhre und des Schirms.

Noch eine Abänderung, die nicht unwichtig ist für längeres Arbeiten, habe ich an dem Apparat anbringen lassen, das ist eine neue Befestigungsart des Pauspapiers. Jeder, der sich viel mit dem Apparat beschäftigt, muss es als sehr lästig empfinden, das Pauspapier immer mit Reissnägeln anzuheften und abzumachen. Ohne die ärgerlichsten Beeinträchtigungen der Finger und ohne Zeitverlust geht es da nicht ab. Ich liess darum einen Holzrahmen um die dünne Holzplatte hinter dem Schirm legen, mit dem das genau zugeschnittene Pauspapier mühelos und rasch aufgespannt und wieder abgenommen werden kann. Der Holzrahmen ist sehr dünn, sodass er die Entfernung des Körpers vom Schirm kaum vermehrt. Diese Befestigungsvorrichtnng wird mit dem Papier von der Firma Reiniger, Gebbert & Schall zugleich mit dem Apparat geliefert. — Das Pauspapier liegt übrigens bei diesem Orthodiagraphen zwischen Röhre und Schirm. Ich habe darum ein Pauspapier ausgewählt, das möglichst durchgängig für Röntgenstrahlen ist. Aus einer grossen Anzahl von Sorten ergab sich mir als das zweckmässigste Pauspapier das vorn genannte, das jetzt zu den Apparaten geliefert wird.

Wie oben erwähnt, liess ich auch hier den Schreibstift abändern, sodass er nur mehr 1,75 mm im Durchmesser haltende Punkte liefert. — Zum Schreiben benütze ich auch hier nur noch schwarze Tinte.

Die gewöhnlichen Aufnahmen gehen ganz entsprechend wie beim Moritz-Tisch vor sich, nämlich in der Atempause. Die Punktierung beginnt mit dem unteren Herzrand möglichst nahe dem Schatten der Wirbelsäule. Sodann wird die Punktierung am linken Herzrand aufwärts um das ganze linke Lungenfeld fortgesetzt und die linke Zwerchfellgrenze noch über den Schnittpunkt des linken Herzrandes möglichst weit nach innen im Herzschatten verfolgt. Dann folgt die Aufnahme des rechten Lungenfeldes. Die Einstellung vor Aufzeichnung der Punkte erfolgt nicht durch Fortbewegung der Röhre längs des Schattenrandes, sondern wie im Moritz-Tisch nach der Moritz'schen Methode, wie oben beschrieben.

Die Analyse des Orthodiagrammes.

Vorerst sei nochmals hervorgehoben, dass alle Grössen, die mit Sagittalprojektionen auf Pauspapier aufgenommen sind, nur Ausdehnungen unseres Körperinnern in Stirnebene entsprechen, dass es sich also zunächst hier nur um frontale Ausdehnungen handelt.

Um aus den gewonnenen Punkten die entsprechenden Linien und Grössen unseres Körper-Innern zu erhalten, müssen die Mittel-

punkte aller Punkte nach ihrer Zusammengehörigkeit nicht durch gerade Linien verbunden werden, sondern durch den natürlichen Verhältnissen entsprechende Kurven. Die Aufnahme muss eben, wie schon bemerkt, so gemacht werden, dass zwischen den nächstgelegenen Punkten immer nur eine Kurve möglich ist. — In Bild 9 sind diese Verbindungslinien mit dargestellt, auch die Vervollständigung der Zwerchfelllinie.[1])

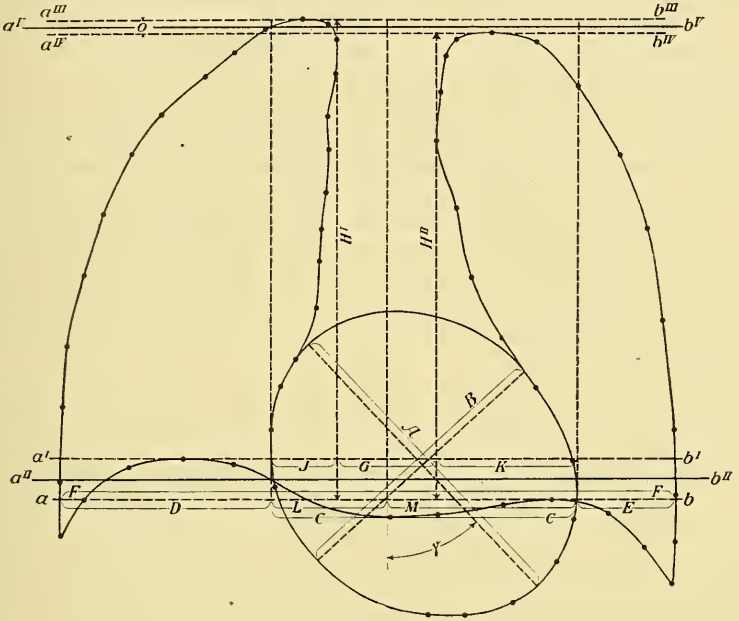

Bild 9.

Sagittalaufnahme im Moritz-Tisch. Gesunder Mann, 28 Jahre. Kp.-Gw. 58,9 kg, Kp.-Lg. 165 cm. Die aus dieser Aufnahme gemessenen Grössen und die wichtigsten Verhältnisse dieser Grössen sind mitgeteilt am Schluss des Buches unter Tafel I, Nummer 21.

Zunächst handelt es sich für uns darum, ein vollständiges Bild des Herzens zu gewinnen, um dessen Form und Grösse festzustellen: Die rechte und die linke Begrenzung ist bei jeder Aufnahme gegeben, aber nicht die untere und die obere. Es bleibt kein anderer Ausweg, als gemäss dem Vorschlag des Prof. Moritz die fehlenden Stellen nach der Lage der nächstgelegenen Punkte zu ergänzen. So wenig exakt dies Vorgehen sein mag, wir haben kein besseres.

---

[1]) Bei den andern in diesem Buch wiedergegebenen Orthodiagrammen habe ich diese Verbindungslinien weggelassen, um die Aufnahmen möglichst naturgetreu wiederzugeben. Nur den wichtigen Herzumriss habe ich in jedem Fall mit abbilden lassen.

Die untere Herzgrenze kann man, wie schon angegeben, in den meisten Fällen zum grössten und wichtigsten Teil unmittelbar bestimmen mit Punkten auf dem Pauspapier. Es kann durch den Zwerchfellschatten hindurch die untere Herzgrenze meist wenigstens bis zum linken Rand des Wirbelsäulenschattens sicher aufgenommen werden, bisweilen sogar auch durch den Wirbelsäulenschatten hindurch. An den Stellen, an denen die Punkte fehlen, kann das Verbindungsstück fast stets durch ein Weiterführen der Verbindungskurven der nächstgelegenen Punkte in sicherer Weise hergestellt werden. So stösst die Ergänzung der unteren Herzgrenze nicht auf Schwierigkeiten.

Für die Bestimmung der oberen Herzgrenze aber dürfte jeder im Anfang glauben, der Willkür überantwortet zu sein. Sehen wir uns ein aus der Leiche genommenes Herz an, von dem an den Ansatzstellen die grossen Gefässe sorgfältig abgeschnitten sind, so beobachten wir, dass die obere Herzbegrenzung gerade von vorne betrachtet keine gerade Linie und keine einfache Kurve darstellt; auch ist sie bei jedem Herz verschieden. Wir können aber unsere Vervollständigung der oberen Herzbegrenzung nicht in einer verwickelten Kurve vornehmen, wir müssen eine möglichst einfache Kurve machen.

Um hier jede Willkür auszuschalten, habe ich alle möglichen geometrischen Konstruktionen versucht. Bei der ganz ungeheueren Mannigfaltigkeit der Herzbilder (jeder Körper, wenigstens jeder erwachsene Körper hat sein eigen-geformtes Herz) aber kam ich nicht zu einem befriedigenden Ergebnis. Wenn man aber eine Reihe von Herzen durchprüft, so kommt man doch zu der Ueberzeugung, dass in den allermeisten Fällen bei unseren Orthodiagrammen in den obersten Punkten der rechten und linken Herzbegrenzung auch die Kurve der oberen Herzbegrenzung genügend scharf gegeben ist: Von beiden Seiten werden die Verbindungskurven dieser oberen Punkte nach der Mitte zu fortgesetzt bis zum Schnittpunkt.

Misslich ist die Bestimmung der oberen Herzgrenze dann, wenn durch starke Stauungserscheinungen die beiden Vorhöfe stark ausgedehnt sind (siehe Bild 53 und 56) oder wenn die Herzgrenzen dadurch nicht genau zu bestimmen sind, dass der Herzbeutel durch irgendwelche perikarditische Erzeugnisse aufgetrieben ist (siehe Bild 55.) In solchen Ausnahmen kommt oft noch sehr störend hinzu, dass auch der untere Herzrand nicht weit in den Zwerchfellschatten hinein verfolgt und festgestellt werden kann (siehe Bild 37, 56 und 58.)

Wer sich mit Orthodiagraphie und Messungen sezierter Herzen beschäftigt, wird zugeben, dass für alle gesunden, dann für alle leicht und mittelschwer erkrankten Herzen unsere Methode genügt. In all diesen Fällen ist nur eine Ergänzungskurve der rechten und linken Seite als obere Herzbegrenzung möglich. Mit Ausnahme der schweren Erkrankungsfälle, in denen es sich um sehr entstellte und

sehr grosse Herzformen handelt, erhalten wir also durch unsere Aufnahmen die wahre Form des Herzens und die wahre Flächen-Ausdehnung desselben in frontaler Richtung.

Zur Ausmessung der Herzfläche dient ein Stück des sogenannten Millimeterpapiers, das in jeder grösseren Papierhandlung zu haben ist. Die Linierung dieses Papiers ist so ausgeführt, dass die kleinen Quadrate die qmm darstellen, die etwas stärker gezeichneten Quadrate diejenigen mit 5 mm Seitenlänge und die stärkst gezeichneten Quadrate die qcm. — Um ohne Anstrengung zählen zu können, müssen die zuletzt erwähnten Quadrate mit schwarzer Tusche nachgezogen werden, dass sie noch deutlicher heraustreten. Dies Papier wird unter das Pauspapier gelegt, die Quadrate werden mit ihren Bruchteilen zusammengezählt. So gelangt man zu unserer Grösse Hz Fl (Herzfläche).

Moritz[1]) weist schon darauf hin, dass es bedenklich ist, die feineren Schwankungen der Herzgrösse durch Ruhe und Tätigkeit, Durst und Flüssigkeitsaufnahme mit unserer Methode allein sicher entscheiden zu wollen. Aber für die Grössenbestimmung des Herzens im allgemeinen und zur Beurteilung eines Krankheits- und Gesundheitszustandes genügt die Ausmessung unserer Grösse Hz Fl vollkommen. Hz Fl ist bei erwachsenen gesunden Männern im Mittel 113 qcm, bei erwachsenen gesunden Frauen 104 qcm. Weiteres über diese Grösse später.

In der Folge werden auch bei den anderen Grössen der Orthodiagramme Mittelzahlen (M Z) angegeben werden. Diese Mittelzahlen sind aus den Tafeln I und II entnommen, die am Schluss des Buches mitgeteilt sind. Die Tafeln enthalten die Grössen, die aus 100 Orthodiagrammen gesunder erwachsener Menschen gemessen sind. Diese 50 Männer und 50 Frauen wurden von mir sorgfältig körperlich untersucht und nur, wenn nach keiner Richtung hin sich etwas Krankhaftes an ihnen feststellen liess, wurde zur Orthodiagraphie geschritten und die Aufnahmen eingereiht. — Man mag einwenden, dass die Reihe klein ist in Hinsicht auf die Wichtigkeit der Normalmasse. Dem vermag ich nur mit dem Hinweis auf die Schwierigkeit zu erwidern, eine grössere Reihe ganz normaler Menschen zusammen zu bringen. Meine 100 Personen sind aus einer stattlichen Reihe ausgewählt, aber gewissenhaft ausgewählt und sorgsam aufgenommen. Es musste selbst von den gesunden dienenden Soldaten eine grössere Reihe als nicht ganz normal ausgeschieden werden. Darum erheben meine Zahlen aber auch den Anspruch als richtige Werte von Gesunden betrachtet zu werden.

Weiter handelt es sich darum, die Länge des Herzens zu bestimmen. Bei der erwähnten Mannigfaltigkeit der Herzfiguren ist man auch bei der Einlegung der Längsaxe auf das Augenmass angewiesen. Man sucht sich zunächst die Herzspitze auf und von

[1]) Deutsch. Arch., 1904, S. 10.

dieser aus sucht man nach dem Augenmass mit einer Verbindungslinie durch die Mitte des Herzens nach der entgegengesetzten Seite zu kommen. Die so gewonnene Linie wird gemessen. Sie bildet unsere Grösse A (Bild 9). — Das Verhältnis, in dem diese Grösse zur wahren Herzlänge steht, ergibt sich aus unserem Bild 3. Wir müssen uns dabei den Schnitt nicht transversal durch den Körper gelegt denken, sondern schräg so, dass seine Ebene sich neigt von der rechten Körperhälfte oben nach der linken unten — wie die Linie A in Bild 9 verläuft. Dann sehen wir in Bild 3, dass die durch Sagittal-Projektion auf dem Schirm gewonnene Grösse b h doch annähernd der Herzlänge A entspricht infolge der Rundung des lebenden Herzens. Schon Moritz[1]) hat sich mit dieser Frage des Eingehenden beschäftigt. Er kommt zu dem Schluss, dass es sich nur um Unterschiede von 1 bis 2 mm handelt. Diese Unterschiede aber sind als ständige Grössen anzusehen, sodass unsere Werte zumal als Vergleichswerte untereinander nicht beeinträchtigt sind. — A ist im Mittel bei erwachsenen gesunden Männern = 14,2, bei erwachsenen gesunden Frauen = 13,4 cm.

Um die Breite des Herzens zu bestimmen, wird die Linie A in zwei gleiche Teile geteilt. In ihrer Mitte wird nach oben und unten eine Senkrechte errichtet und bis zu den beiden Herzgrenzen ausgezogen (B). — Prof. Moritz geht von der Eiform des Herzens in der Frontalebene aus. Darum gewinnt er seine Herzbreite an einer der Herzspitze mehr entgegengesetzten Stelle, also jenseits der Mitte von A. Ich ging lange Zeit ebenfalls so vor. Indem ich aber immer ganz objektiv die Herzfigur nach der Lage meiner Punkte auszog, musste ich mich überzeugen, dass die meisten Herzen in Frontalebene im Lebenden gar nicht eiförmig aussahen, sondern dass sie sich einem regelmässigen Oval weit mehr näherten. Wenn man in den Lehrbüchern der Anatomie die Herzgrenzen in unserer Weise vervollständigt, dann bekommt man auch von toten Herzen weit eher die Form eines Ovales als die eines Eies. Siehe Heitzmann II, Abb. 496 und Sobotta II bei Lehmann 1904, Fig. 435 und 436, auch 443. Bei der häufigen Unregelmässigkeit der Herzform von Kranken lässt sich auch oft gar nicht leicht, selbst mit Konstruktionslinien die breiteste Stelle herausfinden. Um Willkürlichkeiten so viel wie möglich auszuschalten, entschloss ich mich darum, die Linie B wie angegeben zu konstruieren. Bei diesem Vorgehen liegt meist wenigstens der obere Grenzpunkt von B durch Punkte fest, während bei dem Moritzschen Vorgehen meist beide Endpunkte in den künstlich gezogenen Herzgrenzen liegen. Uebrigens kann, wenn noch eine grössere Breite, als unser B beträgt, vorhanden ist, auch diese gemessen und besonders vermerkt werden. — Mittelzahl: Männer = 10,4, Frauen = 9,8.

Zur weiteren Analyse des Orthodiagrammes müssen wir einige

[1]) Deutsch. Arch. 81, S. 10 und 11.

Hilfslinien einziehen (Bild 9). Zunächst wird eine Linie durch den höchsten Punkt des linken Zwerchfellschattens parallel der Langseite des Pauspapiers gezogen. (Es muss daran erinnert werden, dass das Pauspapier rechtwinklig geschnitten ist und genau so eingelegt wird, dass seine schmalen Seiten parallel der Längsmittellinie des Körpers verlaufen.) Diese Linie wird bis zur rechten und zur linken Lungenbegrenzung gezogen. So ergibt sich die Linie a b des Bildes 9, unsere Grösse F oder die Grösse a k des Bildes 3. Konnte der linke Zwerchfellschatten nach rechts hin im Herzschatten nicht bis zu seiner Umbiegung nach unten aufgenommen werden, was nur sehr selten vorkommt, so muss man sich helfen, indem man die linke Zwerchfelllinie auch im Herzschatten konstruktiv weiter führt, entsprechend dem festgestellten Verlauf der Linie bis zum Herzrand und entsprechend dem Verlauf der Linie in anderen Fällen (Bild 74 und 75.) Durch den höchsten Punkt dieser konstruktiv ergänzten Kurve muss dann die Linie F gelegt werden. Die Mittelmasse für die Linie F sind für Männer 24,7, für Frauen 22. (Tafel I und II.)

Eine zweite Parallele wird in gleicher Weise durch den obersten Punkt des rechten Zwerchfellschattenrandes gelegt — unsere Linie a^{I} b^{I} — die Mittellinie zwischen diesen beiden Parallelen, unsere Linie a^{II} b^{II} wird gewöhnlich nicht ausgezogen.

Sodann wird eine weitere Parallele durch den höchsten Punkt der beiden Lungenspitzen gezogen — wenn diese gleich hoch stehen: a^{III} b^{III} oder zwei Parallele (je durch den obersten Punkt einer Lungenspitze), wenn diese nicht gleich hoch stehen. Die obere dieser beiden Linien heisst dann a^{III} b^{III}, die untere a^{IV} b^{IV}. Auch die Mittellinie zwischen diesen beiden Linien, a^{V} b^{V}, wird gewöhnlich nicht ausgezogen.

Auf der Linie F werden folgende Linien senkrecht errichtet und bis zur obersten Parallelen gezogen: 1. eine Tangente am rechten Herzschattenrand, 2. eine solche am linken Herzschattenrand, 3. eine Tangente am äussersten linken Punkt des rechten Lungenfeldes und 4. eine solche am äussersten rechten Punkt des linken Lungenfeldes. 5. Schliesslich wird die Mittellinie zwischen den beiden letzteren Linien gezogen. — Diese Mittellinie kann natürlich nicht ohne weiteres als Körpermittellinie gelten, aber sie kommt dieser doch jedenfalls näher als die Linie, die gewonnen wird durch Aufnahme der Verbindungslinie zwischen Incisura semilunaris sterni und dem Ende des Processus xiphoideus von der Brustoberfläche auf unser Orthodiagramm.

Es ergeben sich jetzt folgende Grössen: der Winkel, den unsere Linie A mit diesen Senkrechten beschreibt, ist der Winkel γ. Dieser wichtige Winkel gibt an, wie schräg die Längsachse des Herzens zur Längsachse des Körpers steht, oder kurz, wie schräg das Herz in der Stirnebene liegt. Hyrtl schreibt in seiner topographischen Anatomie 7. Aufl. I S. 673: „Die Längenachse des Herzens bildet mit dem senkrechten Durchmesser der Brust einen Winkel von 55 °.“ Nach unseren Tafeln I und II ist der Mittelwert für γ bei erwach-

senen gesunden Männern 52°, bei erwachsenen gesunden Frauen 48°. — Wir werden sehen, wie verschieden dieser Winkel bei den verschiedenen Menschen, aber auch bei ein und demselben Körper zu verschiedenen Zeiten ist.

Der Abstand zwischen den Linien 1 und 2 ist die transversale Ausdehnung des Herzens, unsere Grösse C = bh des Bildes 3. MZ (= Mittelzahl) 12,7 und 11,9. — Den grössten Abstand des rechten Herzschattenrandes von der Mittellinie stellt unsere Grösse L dar, des linken unsere Grösse M = eh und eb des Bildes 3. L ist der „Medianabstand rechts" und M der „Medianabstand links" nach Prof. Moritz. MZ für L = 4,4 und 3,8, MZ für M = 8,0 und 10,2. — Der Abstand der Senkrechten 3 und 4 stellt die geringste Breite des Mittelschattens dar, unsere Grösse G. MZ = 4,3 und 3,9. — Die grösste Breite des senkrechten Ueberragens des Herzschattens über den rechten Rand der schmälsten Mittelschattenzone gibt unsere Grösse J (MZ = 2,3 und 1,8) über den linken Rand unsere Grösse K (MZ = 6,0 und 6,2).

Der Abstand des Herzens von der rechten inneren Brustwand auf der Höhe der Linie F ist unsere Grösse D. MZ = 8,3 und 7,7. — Der Abstand des Herzens von der linken inneren Brustwand auf der Höhe der Linie F ist unsere Grösse E. MZ = 3,7 und 2,5. — C + D + E ist der transversale Durchmesser des unteren Herz-Lungenraumes in der Höhe der linken Zwerchfellkuppe, ist demnach unsere Grösse F (siehe oben).

Unsere Linie ab gibt also den Stand des linken Zwerchfells an, die Linie a^{I} b^{I} den Stand des rechten Zwerchfells; die Linie a^{II} b^{II}, die Mittellinie zwischen beiden ist der mittlere Zwerchfellstand. — Unsere Grösse N ist der Unterschied in der Höhe ab und a^{I} b^{I}, also der Unterschied im Stand des rechten und linken Zwerchfells und zwar heisst die Grösse +N, wenn das rechte Zwerchfell höher steht als das linke, —N, wenn das linke Zwerchfell höher steht als das rechte. MZ = +1,4 und +1,7.

Die Linie a^{III} b^{III} gibt den Hochstand der Lungenspitzen an. Ist dieser nicht gleich auf beiden Seiten oder erscheint er wenigstens auf dem Schirm nicht gleich, was meist der Fall, dann gibt die Linie a^{III} b^{III} den Stand der höher gelegenen Spitze, die Linie a^{IV} b^{IV} den Stand der tiefer gelegenen Spitze an. a^{V} b^{V}, die Mittellinie zwischen diesen beiden, gibt den mittleren Lungenspitzenstand an. Der Abstand von a^{III} b^{III} und a^{IV} b^{IV} ist unsere Grösse O und zwar +0, wenn die rechte Spitze höher steht, —0, wenn die linke Spitze höher steht. MZ = +0,09 und +0,07.

Die Höhe des rechten Lungenraumes von der rechten Zwerchfellkuppe bis zur rechten Lungenspitze ist unsere Grösse H^{1} MZ = 17,5 und 15,9. — Die Höhe des linken Lungenraumes

von der linken Zwerchfellkuppe bis zur linken Lungenspitze ist unsere Grösse H^{II}. MZ = 18,9 und 17,6. — Die Entfernung der Linie a^{II} b^{II} von der Linie a^{V} b^{V} ist die mittlere Lungenhöhe, unsere Grösse H = $(H^{I} + H^{II})$ $^1/_2$. MZ = 18,2 und 16,8.

Die frontale Ausdehnung der Lungenfläche rechts ist unsere Grösse Lg Fl R. MZ = 138 und 119 qcm. Die frontale Ausdehnung der Lungenfläche links ist unsere Grösse Lg Fl L. MZ = 110 und 91 qcm. Die Summe dieser beiden Grössen, unsere Grösse Lg Fl R + L ist die frontale Ausdehnung beider Lungenflächen. MZ = 248 und 210. Die Ausmessung dieser Grössen erfolgt wie bei Hz Fl.

Die Flächenausdehnung des oberen Mittelschattens, unsere Grösse Ob Msch Fl, in einer bestimmten Zahlengrösse vor sich zu haben, ist oft wichtig. Die beiden seitlichen Begrenzungen dieser Fläche sind gegeben, unten wird diese Fläche durch unsere obere Herzbegrenzung abgeschlossen. Oben muss eine gerade Verbindungslinie zwischen beiden Lungenspitzen gezogen werden. Die Ausmessung erfolgt wie bei Hz Fl. MZ für Ob Msch Fl = 58 und 48 qcm.

Sodann ist die scheinbare Versenkung des Herzens im Zwerchfell festzustellen. Die senkrechten Reihen 29 unserer drei Tafeln am Schluss geben aber nicht diese Grösse in der Anzahl der im unteren Herzabschnitt abgemessenen Quadratzentimeter, sondern den Prozentgehalt des versenkten Teiles von der ganzen frontalen Herzfläche. MZ = 22,2% und 24,8%.

Schliesslich ist von Wichtigkeit, in jedem Fall die Grösse der inneren Brustfläche in frontaler Ausdehnung festzustellen, unsere Grösse In Bst Fl. Diese Grösse ergibt sich als die Summe der einzelnen Grössen, also = Hz Fl + Lg Fl R + L + Ob Msch Fl. MZ = 417 und 361.

Auf die angegebene Weise habe ich, wie schon erwähnt, von 50 sorgfältig untersuchten und sicher als gesund befundenen erwachsenen Männern und von 50 ebensolchen Frauen orthodiagraphische Aufnahmen im Moritz-Tisch mit Sagittal-Projektionen gemacht und die aufgezählten Grössen bestimmt. Auf den am Schluss folgenden Tafeln I und II sind die gewonnenen Zahlen als senkrechte Reihen 1 bis 29 eingetragen. Am Schluss jeder dieser Reihen ist der Mittelwert aus den 50 gemessenen Grössen gegeben. Aus den gemessenen Grössen ergeben sich aber auch ihre Verhältniszahlen und die für die Praxis wichtigsten Verhältnisse der aufgezählten Grössen sind auf beiden Tafeln als senkrechte Reihen 30 bis 45 mitgeteilt. Am Schluss jeder Reihe sind auch hier aus sämtlichen 50 Zahlen je die Mittelwerte angegeben. Diese wichtigsten Verhältnisse sind mit ihren Mittelwerten für Männer und Frauen:

1a) Herz-Länge : Herz-Breite, A : B (1,36, 1,36)
b) Herz-Breite : Herz-Länge, B : A (0,74, 0,74)
2a) Herz-Länge : Körper-Länge, A : Kp Lg (0,08, 0,08)
b) Körper-Länge : Herz-Länge, Kp Lg. : A (12,0, 11,8)

3a) Herz-Fläche : Obere Mittelschatten-Fläche, Hz Fl : Ob Msch Fl (2,0, 2,2)
b) Obere Mittelschatten-Fläche : Herz-Fläche, Ob Msch Fl : Hz Fl (0,52, 0,46)
4a) Herz-Fläche : Lungen-Fläche, Hz Fl : Lg Fl R + L (0,46, 0,50)
b) Lungen-Fläche : Herz-Fläche, Lg Fl R + L : Hz Fl (2,20, 2,0)
5a) Rechte Lungen-Fläche : Linke Lungen-Fläche, Lg Fl R : Lg Fl L (1,27, 1,34)
b) Linke Lungen-Fläche : Rechte Lungen-Fläche, Lg Fl L : Lg Fl R (0,75, 0,77)
6a) Mittlere Lungen-Höhe : Innere Brust-Weite, H : F (0,74, 0,76)
b) Innere Brust-Weite : Mittlere Lungen-Höhe, F : H (1,37, 1,33)
7a) Mittlere Lungen-Höhe : Körper-Länge, H : Kp Lg (0,11, 0,11)
b) Körper-Länge : Mittlere Lungen-Höhe, Kp Lg : H (9,22, 9,45)
8a) Innere Brust-Weite : Körper-Länge, F : Kp Lg (0,15, 0,14)
b) Körper-Länge : Innere Brust-Weite, Kp Lg. : F (6,8, 7,2)

Diese Bestimmungen des Orthodiagramms genügen für gewöhnliche Verhältnisse. Natürlich könnte man noch eine ganze Anzahl Grössen und Grössenverhältnisse aufzählen und bestimmen. Ich erspare mir hier selbst deren Aufzählung, denn es sind viele und alle sind minder wichtig, wie die von mir ausgewählten und oben mitgeteilten. Uebrigens sind auch unter unseren nicht alle gleich wichtig. Die wichtigsten habe ich durch Umrandungslinien in den Tafeln I, II und III hervorgehoben. — Durch sinngemässes Auftragen der von mir bestimmten Grössen auf ein Papier und durch entsprechende Verbindung kann man ein Orthodiagramm wieder herstellen. Aus den Mittelwerten meiner Tafel I habe ich auf diese Weise ein Normal-Orthodiagramm für erwachsene gesunde Männer gezeichnet und in Bild 74 verkleinert wiedergegeben, ebenso Bild 75 für erwachsene gesunde Frauen. Diese beiden Bilder sind also keine Aufnahmen, sondern Konstruktionen.

Für aussergewöhnliche Verhältnisse aber, wie sie zuweilen auch im Gesunden, oft aber im Kranken vorkommen, sind natürlich jeweils besondere Masse und Verhältnisse festzustellen. Diese sind dann neben den Normal-Massen, soweit letztere überhaupt festzustellen sind, einzutragen. So ist, um bei dem Häufigsten zu beginnen, bei Schwindsucht die frontale Ausdehnung der infiltrierten Fläche, ich nenne diese Grösse Ph Fl, je rechts und links

und deren Summe in qcm festzustellen. Wenn auch die frischen Granulationsgewebe die Röntgenstrahlen fast nicht mehr aufhalten, wie gesundes Lungengewebe (Rieder), so sind doch durch Wucherungsvorgänge von Bindegewebsmassen die kranken Stellen meist genügend scharf von den gesunden abzugrenzen, zumal in den nach dem Schirm zu liegenden Teilen. Auch die Abgrenzung der Ränder der Lungenräume gegenüber infiltriertem Lungengewebe ist meist sicher festzustellen (wir werden selteneren Ausnahmefällen noch begegnen). Man kann darum Ph Fl zu allermeist leicht bestimmen. In meinen Orthodiagrammen pflege ich die erkrankten Lungenteile immer durch Schraffur zu kennzeichnen (Bild 10, 61—71 und 73).

Sodann ist in jedem Fall das Verhältnis Ph Fl : Lg Fl R oder L und zu Lg Fl R + L festzustellen, um einen Ueberblick zu haben, welcher Teil der Lunge erkrankt ist und welcher noch gesund ist. Dazu ist besonders auf den Helligkeitsgrad der gesunden Lungenteile zu achten und auf die Grösse Lg Fl R + L gegenüber der Normalzahl dieser Grösse, denn mit Sicherheit ist auf unsere Weise ein vikariierendes Emphysem festzustellen, wo es vorhanden ist.

Besondere Rücksicht verlangen die Cavernen, von denen eine auf Bild 10 gegeben ist. So scharf habe ich nie eine Kaverne ab-

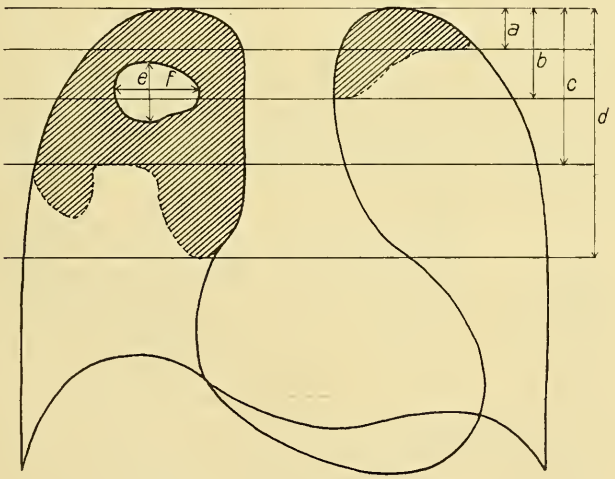

Bild 10.

gegrenzt gesehen, wie auf diesem Bild, aber auffallend helle Stellen in einem Infiltrationsgewebe sind häufig zu sehen und an ihnen sind dann die Grössen e und f auszumessen. Wenn es sich um eine genaue Feststellung des Zustandes zur Zeit der Untersuchung handelt, dann sind noch die Grössen a, b, c und d zu bestimmen.

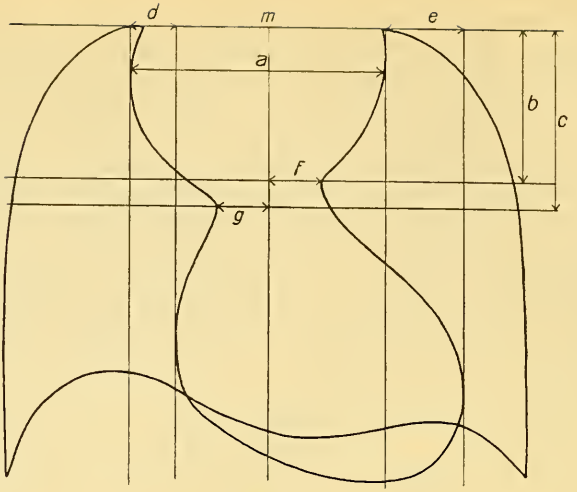

Bild 11.

Bei dem retrosternalen Tumor des Bildes 11 sind die Masse a, b, c, d, e, f und g zu den gewöhnlichen noch aufzunehmen und besonders die frontale Tumorausdehnung T Fl. (Siehe unser Bild 49.)

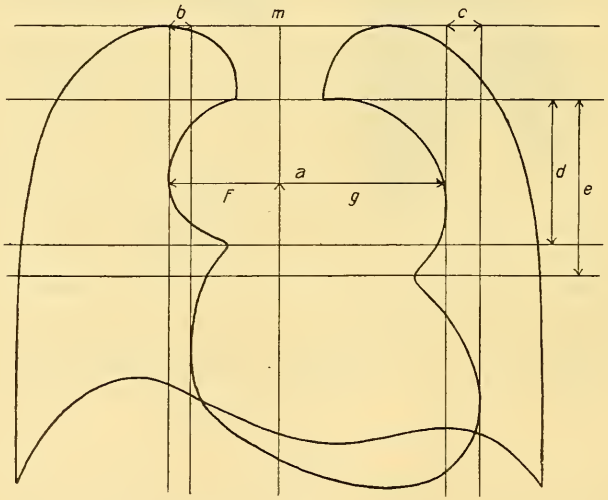

Bild 12.

Bei einem Aneurysma, das beide Ränder des oberen Mittelschattens überragt, ist erst A Fl (die frontale Ausdehnung der aneurysmatischen Dämpfung festzustellen, dann die Grössen a, b, c, d, e, f und g (Bild 12).

Orthodiagraphische Aufnahmen mit frontalen Projektionen und deren Analyse.

Orthodiagraphische Aufnahmen mit Frontal-Projektionen, also der Median- oder einer Sagittal-Ebene sind nicht gerade häufig notwendig. Im grossen und ganzen ist das lebende gesunde Herz ein ovales, im Sagittal-Durchmesser etwas flach gedrücktes Gebilde, dessen Grösse und Lage zwar stets beträchtlich schwankt, dessen äussere Form aber doch in weiten Grenzen annähernd die gleiche bleibt. Darum erlaubt die orthodiagraphische Feststellung der Form und Grösse des Herzens in einer Ebene auch Schlüsse auf die Form und Grösse der anderen Durchschnitte. Unsere Aufnahmen in der Stirnebene genügen also für gewöhnlich, zumal wenn sie durch radioskopische Untersuchungen in anderen Durchmessern ergänzt werden. Aber diese Bemerkungen haben nur Geltung für normale Verhältnisse und ganz einfache Herzerkrankungen. Im Verein mit den älteren Untersuchungsarten genügen bei ihnen die erwähnten Methoden, die Diagnose zu sichern. In allen zweifelhaften Herzfällen aber, und jeder gewissenhafte Arzt weiss, dass es deren genug gibt, muss auch die orthodiagraphische Aufnahme der Medianebene wenigstens versucht werden.

Diese Aufnahmen aber begegnen viel grösseren Schwierigkeiten als die der Frontal-Ebene. Zunächst ist der Körper bekanntlich viel breiter als tief. Aus einer Reihe von Messungen ergab sich mir für den Erwachsenen das abgerundete Durchschnittsverhältnis: Breite zu Tiefe = 11 : 8, das ist fast: 3 : 2. Die Strahlen, die die Breite durchdringen, haben also fast einen um die Hälfte längeren Weg zurückzulegen als die sagittal durchtretenden. Dabei sind die anatomischen Verhältnisse für die letzteren viel günstiger als für die ersteren insoferne, als bei den Sagittal-Durchstrahlungen die lichtdämpfenden Organe so angeordnet sind, dass der Schirm starke Kontraste scharf aneinandergelegt zeigt.

Bei den Frontal-Durchleuchtungen ergeben diejenigen bessere Bilder, bei denen die Röhre rechts, der Schirm links liegt, als die mit umgekehrter Anordnung, weil das Herz im ersteren Fall näher dem Schirm sich befindet.

Der Körper muss also auf dem Segeltuch des Moritz-Tisches auf seiner rechten Seite liegen. Dabei müssen die Arme nach dem Kopf zu gezogen sein, so, dass die Oberarme senkrecht zur Scheitellinie des Körpers stehen. Es ist durchaus nicht leicht, in dieser Lage sicher einige Minuten zu verweilen. Unliebsame Erfahrungen (ganz geringe Verschiebungen machen jede Aufnahme unbrauchbar) zwangen mich bald, auch für diese Körperstellung Stützen anfertigen zu lassen. Die Firma Polyphos fertigte mir zwei Festhalter für den Rücken und zwei für die Vorderseite an. Diese können leicht auf den Moritz-Tisch angeschraubt und wieder abgenommen werden.

Wie bei den Sagittal-Projektionen muss auch hier der helle Raum durch eine geschlossene Punktreihe um-

grenzt werden, der leichten Orientierung und Abmessung wegen — wo das möglich ist. Eine solche Aufnahme ist in unserem Bild 13 gegeben. Die Punkte sind durch nachträglich eingezeich-

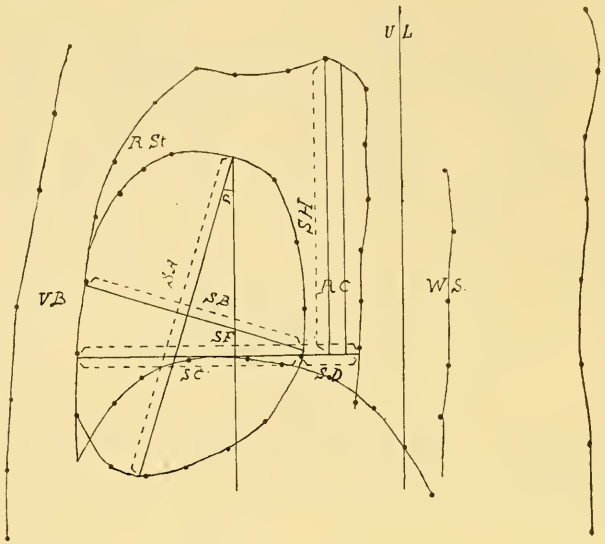

Bild 13.

Frontal-Aufnahme im Moritz-Tisch. Gesunder Herr, 27 Jahre. Kp.-Gw. 59 kg, Kp.-Lg. 173,5 cm. SA = 13,4, SB = 9.0, SC = 9,0, SD = 2,2, SF = 11,2. SH = 11,9. S Hz Fl = 94, S Lg Fl = 56, S Inn Brst Fl = 150, S Hz Versenk. = 27 %, $\varrho = < \delta$ Bild 3 = 17 °. (Die Sagittal-Aufnahme dieses Herrn, ebenfalls im Moritz-Tisch, ist in Bild 31 gegeben.)

nete Linien verbunden. Wir sehen links die vordere Brustwand = VB, rechts die Wirbelsäule = WS; in diese ist eine Scheitel-Projektion = VL eingezeichnet. An die vordere Brustwand anliegend ist der Herzumriss zu sehen, mit der sagittalen Herzlänge = SA und der sagittalen Herzbreite, bezw. Herzdicke = SB. Durch das Herz hindurch ist die vordere obere Zwerchfellgrenze sichtbar. Der Winkel ϱ gibt die Grösse, um die die Linie A von der Vertikal-Projektion abweicht. Ueber dem Herz hinter der vorderen Brustwand ist der Retrosternal-Raum = RSt, hinter dem Herz der Retrocardial-Raum = RC zu sehen. Senkrecht auf VL ist durch die Zwerchfellhöhe das sagittale Tiefenausmass = SF eingezeichnet, senkrecht auf diesem an dem Punkt der grössten Ausdehnung die sagittale Höhe = SH. Auch die Grössen SC und SD sind unseren früheren Bezeichnungen entsprechend benannt.

Bei dem langen und mageren 27jährigen Mann waren die Grenzen gut und scharf zu sehen und die Punkte zweifelausschliessend festzustellen, aber leider ist dies durchaus nicht immer der Fall. Es spielt hierbei nicht allein die Breite der Brust die ausschlaggebende

Rolle, es kommt auf die Ausbildung der Muskulatur, des Fettes, der Knochen hier viel an. Im allgemeinen hat sich mir ergeben, dass eine Breite von über 26 cm für frontale Durchleuchtung ungünstig ist.

Nahezu in allen Fällen ist leicht der hintere Herzrand über dem Zwerchfell und die obere hintere Zwerchfellgrenze festzustellen. — Die oberste Herzbegrenzung fehlt stets; sie ist im Orthodiagramm immer künstlich zu ergänzen. Nach oben zu geht der den grossen Gefässen entsprechende dunkle Raum oft in eine helle Zone über, die den Retrosternal- mit dem Retrocardial-Raum verbindet. Oft aber ist dieser Raum auch durch einen breiten den Gefässen entsprechenden Dämpfungsstreifen vollständig in zwei Abteilungen getrennt.

Der Retrosternal-Raum ist meist zu sehen, doch nicht immer. Ist er zu sehen, dann ist die wichtige Grösse SB festzustellen. — Die obere Begrenzung des hellen Brustraumes ist nicht immer genügend scharf gegeben. Der Uebergang in die hellere Zone ist oft so breit, dass keine Punkte anzubringen sind und SH nicht zu bestimmen ist. In den Fällen, in denen die obere Begrenzung deutlich zu sehen ist, tritt der Schatten des linken Oberarms als eine Einbuchtung in das helle Feld.

Leidlich deutlich, bisweilen ganz scharf tritt der vordere Rand der Wirbelsäule hervor, doch sei man gerade hier vorsichtig, denn die spongiöse Masse der Wirbelkörper ist leicht zu durchleuchten, sodass oft die Linie des vorderen Ansatzes der Querfortsätze mit den Köpfchen der Rippen als vorderer Rand der Wirbelsäule erscheint. Nur viele Uebung kann hier vor Täuschungen sichern. Auch bedenke man, dass die Bewegungen des Zwerchfells bis an die zuletzt erwähnte Linie im hinteren Lungenraum zu beobachten sind.

Grosse Schwierigkeit bereitet oft die untere Herzbegrenzung und der vordere Teil des Zwerchfells. Oft sieht man noch ein Pulsieren an der Stelle des unteren Herzrandes. Bisweilen fördert die Uebersicht die Veranlassung sehr tiefer Atemzüge. Man übersehe aber nicht, dass das hier frontal ziemlich breite Herz und die breite Leber durchleuchtet werden müssen.

Zur Beurteilung der durch diese Projizierungen gewonnenen Grösse SB siehe Bild 4. Aus ihm ersehen wir, dass die Grösse be nahezu gleich der Grösse P ist. Denken wir uns aber den Schnitt durch die Brust nicht transversal verlaufend sondern schräg und zwar in der Ebene, die der Linie SB des Bildes 13 entspricht, so wird auch dann die Grösse be (Bild 4) nahezu gleich der Grösse SB und der Grösse P (Bild 4) sein müssen. Es ist also erlaubt, SB als eine der Herzdicke nahekommende Grösse anzusprechen.

In dem in Bild 13 gegebenen Fall lagen die Verhältnisse so günstig, dass SB senkrecht in der Mitte von SA zu errichten war. Leider können aber SA und SB durchaus nicht immer in dieser Weise richtig festgestellt werden. Dann muss man sich oft mit einem möglichen SB begnügen (Siehe Bild 33.) — Wer viel mit diesen Aufnahmen arbeitet, findet, dass das Sichbegnügenmüssen bei den Forntal-

Projektionen überhaupt leider eine grosse Rolle spielt. So gelang es mir auch bei jugendlichen Menschen nicht, einwandsfreie Aufnahmen der verschiedenen Atmungsphasen und der verschiedenen Körperstellungen zum Vergleich zu erhalten, wie sie in Bild 14 und 15 mit Sagittal-Projektionen gegeben sind. Hoffentlich ist ein Anderer glücklicher. Vielleicht gelingt es, die Methode noch zu verbessern.

Bisweilen wird man nach vielen vergeblichen Bemühungen überrascht durch besonders leichte Durchleuchtbarkeit — stets bei besonders fettlosen Menschen. Für mich lag die Ursache dieser Verschiedenheit nicht an meinen Röhren; diese werden immer mit Sorgfalt in gutem Zustand erhalten. — Ich bringe in den Bildern 33, 40 und 51 noch weitere Frontalaufnahmen. Alle sind im Moritz-Tisch aufgenommen. — Man kann natürlich auch im Vertikal-Orthodiagraphen mit der Fesstellvorrichtung Aufnahmen in Frontal-Projektionen machen; doch sind diese noch schwieriger wegen der schweren Ruhigstellung, wenn auch der lichte Raum wegen des tieferen Zwerchfellstandes höher ist.

Die Radioskopie in frontaler Richtung kann auch nicht mehr leisten wie die Orthodiagraphie, denn wie schon erwähnt, kann das scharf Gesehene auch orthodiagraphiert werden, das Unscharfe aber fördert auch radioskopisch uns nicht.

Etwas anders verhält es sich mit der Verwendung der schrägen Durchmesser. Es ist nicht schwer einen Körper so zu legen und zu stellen, dass seine Medianebene senkrecht auf dem Schirm steht oder zu diesem parallel. Schwer dagegen ist es, einen Körper so einzustellen und sicher wieder einzustellen, dass seine Medianebene zum Schirm in einem Winkel von 45° oder in einem anderen bestimmten Winkel steht. Darum ist es höchst schwierig, mit einem solchen Winkel orthodiagraphische Aufnahmen zu machen. Keiner dieser Durchmesser ist so kurz wie der sagittale, alle sind also auch schwerer zu durchleuchten. Darum habe ich es bald aufgegeben, orthodiagraphische Aufnahmen in schrägen Durchmessern zu machen.

Anders aber steht es hier mit der Radioskopie. Bei ihrer Verwendung benützt man nicht nur die mittleren Schrägdurchmesser zwischen der Transversal-, Median- und Frontalebene; bei ihr werden mit grossem Vorteil alle nur verwendbaren zwischenliegenden Durchmesser in Gebrauch gezogen — mit grösster Vorsicht in der Beurteilung der Bilder.[1])

Für die Orthodiagraphie aber lasse man nie aus den Augen, dass der Wert einer jeden Messart allein in der Schärfe beruht. Man bringt unsere Messart um das Vertrauen, wenn man zu viel von ihr verlangt.

[1]) Rieder, Fortschr. auf d. Geb. d. Röntg.-Str. VI S. 115—125 hat hierfür folgende Sätze festgestellt: Für das Studium der Zirkulationsorgane ist besonders der Durchmesser von links hinten nach rechts vorn von Bedeutung, für Erkrankungen des Sternums und der Trachea ist allen anderen Durchleuchtungsrichtungen, die von rechts hinten nach links vorne vorzuziehen. Für Erkrankungen der Wirbelsäule (Deformitäten, Spondylitis tub., Tumoren) und des Oesophagus (Striktur, Karzinom, Divertikel) sind auch die übrigen schrägen Durchmesser verwertbar.

III. Besondere Gesichtspunkte.

Der Einfluss des Atmens auf die Lagerung der Organe in der Brusthöhle.

Weit grösser ist der Einfluss des Atmens auf die Lagerung der inneren Organe, als man sich das gewöhnlich vorstellt. Selbst in den Anatomiebüchern kann man lesen, dass nur die Pars musculosa, nicht auch das Centrum tendineum des Zwerchfells einer Orts-

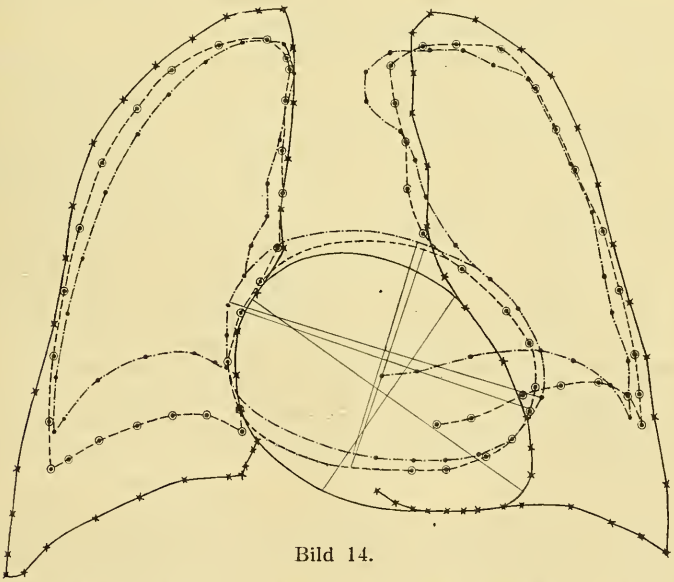

Bild 14.

Drei Sagittal-Aufnahmen eines gesunden Jungen (15 Jahre, Kp.-Gw. 51,5 kg, Kp.-Lg. 159 cm) im Moritz-Tisch in den Haupt-Atmungsphasen. a einfache Punkte, Aufnahme im tiefsten Exspirium, b eingekreiste Punkte, Aufnahme in der Atempause, c gekreuzte Punkte, Aufnahme im tiefsten Inspirium. — Die Hauptgrössen dieser drei Aufnahmen und ihre wichtigsten Verhältnisse sind auf Tafel III, Bild 14 a, b und c mitgeteilt.

veränderung unterliegt, dann: „nach meinen Erfahrungen sind die respiratorischen Bewegungen am Centrum tendineum so gering wie Null.“ Jede Röntgen-Aufnahme in den verschiedenen Atmungsphasen tut dar, dass dem nicht so ist. Das ganze Zwerchfell nimmt an jeder Atembewegung teil und bei jeder Atembewegung erleiden die nächstgelegenen Organe eine Ortsverschiebung. Diese muss natürlich beim tiefsten Aus- und Einatmen um so augenfälliger sein. Beifolgende Abbildung zeigt uns drei Aufnahmen eines 15jährigen Knaben aufeinandergelegt genau wie sie von dem am gleichen Ort gerade auf dem Rücken im Moritz-Tisch Liegenden kurz nacheinander mit derselben Röhre, mit der gleichen Röhren-Entfernung und der gleichen Spannung und Stromstärke gewonnen wurden. Die umkreisten Punkte stellen die Aufnahme in der Atempause dar, die gekreuzten Punkte die im tiefsten Inspirium, die einfachen Punkte die im tiefsten Exspirium. Zur leichteren Uebersichtlichkeit wurden die zusammengehörigen Punkte einer jeden Aufnahme durch Striche verbunden. Auch wurden von den Hilfslinien nur Linie A und Linie B eingezeichnet. Auf Tafel III, Bild 14 a, b und c sind die wichtigsten Grössen und ihre Verhältnisse von diesen drei Aufnahmen mitgeteilt. Es handelt sich also nur um Ausdehnungen in der Frontal-Ebene, aber selbstverständlich müssen auch die Ausdehnungen in den anderen Ebenen entsprechende Veränderungen erleiden. Darum erlauben unsere Zahlen recht wohl Schlüsse auf die allgemeinen Verhältnisse.

Zunächst fällt bei diesem 15jährigen Knaben die besondere Erweiterung der Lungenflächen auf im tiefsten Inspirium. Selbst die Lungenspitzen treten um 1,3 cm höher, als sie in der Atempause und nach dem tiefsten Ausatmen stehen. Sie nehmen, wenigstens beim tiefen Atmen, mehr Anteil, als man das gewöhnlich sich vorstellt. Die Grösse F, also die untere, innere Thoraxweite wächst von 22,15 im tiefsten Exspirium auf 25,6, die Höhe der Lungen von 12,02 auf 18,52, also von 100 auf 154, das ist um über die Hälfte. Die Fläche der beiden Lungen in der Frontal-Ebene LgFl R + L steigt von 138 auf 254, also um 80%, von 5 auf 9. — Diese Zahlen sind natürlich bei älteren Leuten niedriger. Leider kann ich nicht alle Orthodiagramme und Tabellen drucken lassen, die ich aufgenommen habe. Bei einem 33jährigen, gesunden Fräulein stieg die Lungenfläche von 100 auf 164, bei einem etwas emphysematischen 55jährigen Mann trotz gezwungener Atmung nur von 100 auf 136.

Interessant sind auch folgende Verhältnisse: Vom tiefsten Inspirium zur Atmungspause sinkt die Lungenfläche von 254 auf 174 cm, also um 31%; von da zum tiefsten Exspirium sinkt sie auf 138, also nur mehr um 36 cm, also nur mehr um 14% der ursprünglichen Ausdehnung.

Die Fläche des Herzens in der Frontalebene ist bei unseren Aufnahmen im tiefsten Inspirium am grössten, nämlich 88 qcm, in der Atempause ist sie 85 und beim tiefsten Exspirium 86,5. Die

Schwankung dieser Grössen beträgt nur 3,5 %. Bei dem 33jährigen Fräulein sind die entsprechenden Zahlen 117, 110 und 112, aber bei dem 55jährigen Mann sind sie 146, 145 und 154. Aus diesen Zahlen kann man keine Schlüsse ziehen. Sie liegen zu nahe und sind darum bei weitem nicht zahlreich genug. Auch meine sonstigen Aufnahmen geben kein einheitliches Ergebnis über etwaige Schwankung der Herzgrösse durch die Atmung. — Ganz entsprechend liegen die Verhältnisse bei der Fläche des oberen Mittelschattens, bei unserer Grösse OMschFl. Hier macht sich wahrscheinlich eine besondere Füllung der grossen Gefässe in den einzelnen Atmungsphasen und vielleicht ein in den Mittelraum Vorgedrücktwerden der linken Lunge geltend, um den auffallenden Verlauf der Linien hervorzubringen. Jedenfalls kann ich, wie beim Herz, nicht angeben, ob Fehler der Aufnahme, der Ausmessung, oder ob ein Gesetz zugrunde liegt. — Hier sind noch umfassende Studien notwendig.

Aber über die Verlagerung des Herzens durch die Atmung bekommen wir durch unsere Abbildung eine schöne Uebersicht. Wir sehen, dass der Schnittpunkt der Linien A und B um 1,8 cm sinkt vom tiefsten Exspirium zum tiefsten Inspirium. Unsere Herzspitze tritt sogar um 3,7 cm nach unten, während der ihr gegenüberliegende Herzgrund nur um einige Millimeter nach oben tritt. Das Herz wird also nach unten gezogen und gedreht. Der Winkel γ ist bei tiefstem Exspirium 72°, in der Atempause 71° und bei tiefstem Inspirium nur 54°. Er nimmt also um 17° ab.

Wer sich weiter mit diesen Fragen beschäftigen will, muss sich unserer Grössen C D E G J K L M und N, auch der Winkel δ (Bild 3) und γ (Bild 9) bedienen.

Im Embryo soll das Herz ursprünglich eine perpendikuläre Lage einnehmen (Hyrtl). Demnach bewegt sich also beim Einatmen das Herz nach seiner Urlage hin, während es beim Ausatmen weiter von ihr abgedrängt wird.

Eigenartig ist das Verhältnis des Kurvenverlaufes am unteren Ausgang des Brustkorbes in der Atmungspause und nach tiefstem Ausatmen. Das Herz wird hier nur noch wenig hinaufgeschoben (0,4 cm) und verlängert ($A > A = 0{,}7$ cm), dabei etwas an der Spitze gehoben (0,6 cm) ($\gamma > \gamma = 1°$). Aber die beiden freien Zwerchfellhälften, besonders die rechte, sind noch beträchtlich gestiegen, H^{I} ist von 14,5 auf 12,5 gesunken, H^{II} von 13,3 auf 11,85 und H von 13,9 auf 12,02, also fast um 2 cm.

Das Herz ist beim tiefsten Inspirium ein ausgesprochen „aufsitzendes“ Herz geworden, d. h. die ganze links hinter dem Herzen liegende Zwerchfellabteilung ist, wie das ganze Zwerchfell, herabgestiegen, sodass die höchste Stelle des Zwerchfells mit der untersten des Herzens nahezu zusammenfällt. Beim tiefsten Exspirium aber steht der linke hinter dem Herz liegende Teil des Zwerchfells beträchtlich höher als der tiefste Teil des Herzens. Das Herz ist ein

„versenktes“ geworden — es liegt mit 34 cm, mit fast 40 % im Zwerchfell. In der Atempause dagegen liegen nur 14 cm im Zwerchfell, also nur 16 %, beim tiefsten Inspirium nur 2 %.

Die Eigenheiten der verschiedenen Phasen der Atmung festzustellen ist neben dem allgemeinen Interesse, das sie beanspruchen, für uns besonders darum wichtig, weil wir bei vielen Krankheiten entsprechenden Bildern begegnen.

Der Einfluss des Stehens und des Liegens auf die Lagerung der Organe in der Brusthöhle.

Auch von der Verschiedenheit der Lage der inneren Organe beim Liegen und beim Stehen machen wir uns gewöhnlich keine rechte Vorstellung. Es sollen hier nur die Verhältnisse des gerade auf dem Rücken Liegens besprochen werden. Die Verhältnisse

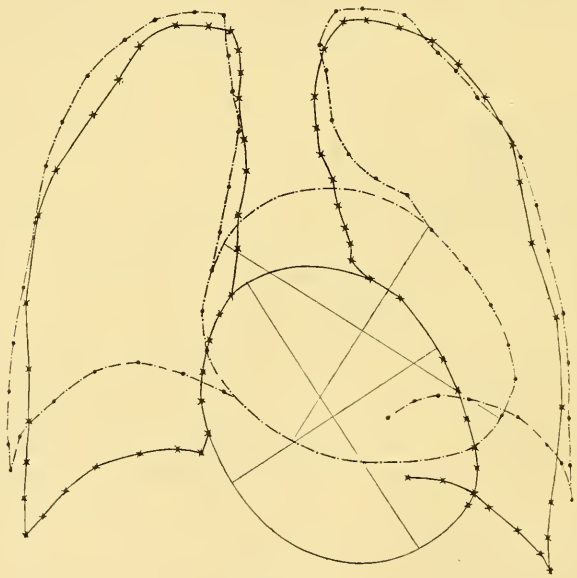

Bild 15.

Sagittal-Aufnahmen eines gesunden Fräuleins (16 Jahre, Kp.-Gw. 45 kg, Kp.-Lg. 153 cm während des Liegens im Moritz-Tisch (einfache Punkte) und während des Stehens im Vertikal-Orthodiagraphen (gekreuzte Punkte). Die Hauptgrössen dieser zwei Aufnahmen und ihre wichtigsten Verhältnisse siehe auf Tafel III, Bild 15a und b.

bei den Seitenlagen werden später durchgenommen. Nebenstehendes Bild 15 gibt uns zwei Aufnahmen eines 16jährigen Mädchens, das durchaus gesund, 45,1 kg schwer und 153 cm lang war. Beide Aufnahmen wurden während der Atempause gemacht mit derselben Röhre, der gleichen Stromstärke und Spannung und dem gleichen Röhrenabstand. Die einfachen Punkte sind auf dem Moritz-Tisch gewonnen, also im Liegen, die gekreuzten im Erlanger Orthodiagraphen, also im Stehen. Auch hier handelt es sich nur um Ausdehnungen in der Frontalebene mit Sagittal-Projektionen gewonnen; aber, wie schon erwähnt, sind aus diesen Grössen recht wohl allgemeine Schlüsse zu ziehen.

Zunächst fällt die starke Verlagerung des Herzens auf. Dasselbe ist gegenüber dem Liegen im Stehen im Schnittpunkt unserer Linien A und B um 3,3 cm nach unten gesunken und um 1,4 cm nach rechts. Dabei hat das Herz eine wesentliche Drehung, eine Senkung seiner Spitze erfahren vom Winkel $\gamma = 53^0$ auf $\gamma = 28{,}5^0$, also um $24{,}5^0$, fast um die Hälfte seiner Abweichung von der Mittellinie.

Beim Aufstehen bewegt sich also das Herz gleichsinnig wie beim Einatmen, beim Niederlegen wie beim Ausatmen, nur dass hier die Grösse der Bewegungen bedeutender ist. Der obere Mittelschatten ist beträchtlich länger und schmäler geworden (von 3,4 cm auf 2,8 cm, also um 0,6 cm). — Aber auch die beiden Zwerchfellhälften sind wesentlich tiefer getreten, während die Lungenspitzen nur um 0,4 cm gesunken sind. H^I ist um 3,1 cm, H^{II} um 2,7cm, H ist um 2,9 cm tiefer getreten. Dabei ist aber die Breite des unteren Thorax-Ausganges F nicht grösser geworden wie bei der Atmung, sondern um 1,2 cm schmäler. Offenbar ist also die Verlagerung nicht durch Gründe wie bei der Atmung vor sich gegangen, sondern durch die Schwere der Eingeweide, durch den Zug der Weichteile in der Brust und im Leib nach unten.

Beim Erwachsenen sind die Verhältnisse nicht andere als bei diesem 16jährigen Mädchen. Mein Urteil ist auf 15 Aufnahmen im Liegen und im Stehen gegründet aus den verschiedensten Lebensaltern. Bei einer 44jährigen gesunden Frau, die 59 kg schwer und 162 cm lang war, trat das Zwerchfell um 4,1 cm herab im Stehen, von H = 16,3 auf 20,4 cm. Bei einem besonders kräftigen jungen Mann von 25 Jahren trat H nur um 1,4 cm herab. Bei einem 23jährigen, 59 kg schweren und 173 cm langen Mädchen trat H um 2,3 cm herab, Bei einer 50jährigen, die 42,8 kg schwer und 149 cm lang war, trat es um 1,7 cm herunter. Bei Leuten mit dicker Fettschicht auf dem Leib sinkt das Zwerchfell tiefer im Stehen. Bei Emphysematösen tritt es wenig nur herunter; bei ihnen liegt ja schon eine hohe Ausdehnung der Brustorgane vor, ähnlich bei hochgradig Schwindsüchtigen.

Wir sehen, es ist also durchaus nicht gleichgültig, in welcher Körperstellung orthodiagraphiert wird.

Die Orthodiagraphie des Herzens.

Bei der Orthodiagraphie des Herzens handelt es sich natürlich stets um das Herz mit seinem Herzbeutel.

Man hat geglaubt, auch die Dicke der Herzwand in den einzelnenen Abteilungen mit Hilfe der Röntgenstrahlen bestimmen zu können. Wohl erkennt man bisweilen Unterschiede der Schattendichte auch im Herzschatten, aber die Grenzlinien sind viel zu verschwommen, als dass sie verwertet werden könnten. Vorläufig kann also von einer Auseinanderhaltung von Hypertrophie und Dilatation durch die Röntgen-Untersuchung nicht die Rede sein, ebensowenig wie von einer unmittelbaren Beobachtung der Klappenfehler und der Verkalkungen der Kranzarterien (von jedenfalls sehr seltenen Ausnahmefällen abgesehen).

Die Lage des Herzens im allgemeinen.

Es ist ganz wunderbar, welchen Einfluss die Orthodiagraphie auf unser Wissen von der Lage des Herzens schon gehabt hat. Auf die beträchtlichen Veränderungen der Herzlage beim Atmen und dann beim auf dem Rücken Liegen gegenüber dem Stehen wurde schon hingewiesen. — Hier ist auch anzugeben, dass man feststellen musste, dass das Herz im Liegen sich auch beträchtlich verschiebt je nach der verschiedenen Lagerung des Körpers, also besonders in der Seitenlage gegenüber der Rückenlage. Die Befestigung des Herzens in der Brust ist eben doch eine recht lose. Die grossen Gefässe und die beiden Ligamenta sterno-cardiaca Luschkas gewähren viel Beweglichkeit. Soviel ich sehe, war Determann[1]) der erste, der diese Verschiebung gemessen hat. Er gibt an, dass das Herz in rechter Seitenlage 1,5 cm nach rechts und dabei 0,5 cm nach oben verschoben wird, in linker Seitenlage aber sogar 2,5 cm nach links und 1 cm nach oben im Durchschnitt zu liegen kommt. Als äusserste Zahl fand er eine Verlagerung nach rechts von 4 cm, nach links sogar von 6,5 cm. Leider sind diese Zahlen nicht durch Orthodiagraphie gefunden. Es wäre eine dankbare Aufgabe, diese Verhältnisse mit Hilfe der Orthodiagraphie festzustellen. Entsprechen aber die Zahlen den Tatsachen, so kann man sich wohl eine Vorstellung darüber machen, warum zumeist die linke Seitenlage, aber auch oft die rechte den Herzkranken soviel Beschwerde macht.

Es wurden schon die Begriffe: Versenktes und aufsitzendes Herz erklärt. — Fette haben meist versenkte Herzen (Bild 35 : 33 %, Tafel II No. 42 : 35,6 %). Frauenherzen sind mehr versenkt wie Männerherzen. MZ = 22,2 % und 24,8 %.

---

[1]) Deutsche med. Woch. 1900, No. 15, S. 242—245.

In Krankheitsfällen finden wir das Herz oft genug verlagert durch Pleura-Ergüsse, durch Pneumothorax, durch Schrumpfungsvorgänge in den Lungen, durch Geschwülste, dann auch bei Dextrokardie. Ueber diese Vorgänge und ihre Ausdehnung verschafft uns die Orthodiagraphie allein genügende überraschende Ueberblicke.

Bild 16 soll uns einen Ueberblick über den Anteil der einzelnen Herzabteilungen an der Bildung des Herzrandes bei unseren

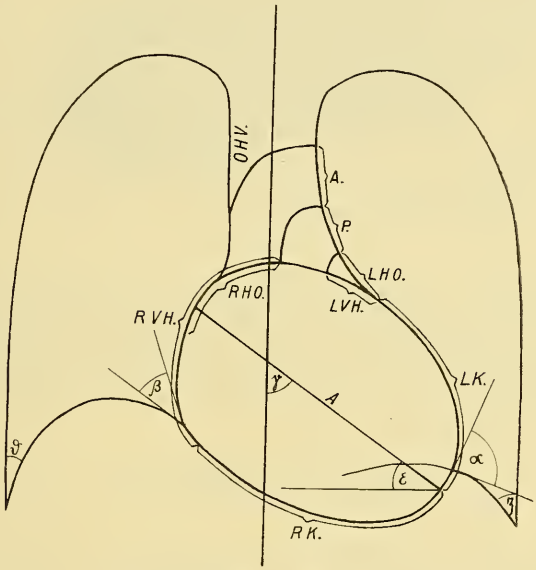

Bild 16.

Schematische Darstellung. Randbildung des Herzens. A = Längsdurchmesser des Herzens. LK = linke Kammer. LVH = linker Vorhof. LHO = linkes Herzrohr. RK = rechte Kammer. RVH = rechter Vorhof. RHO = rechtes Herzrohr. P = Arteria pulmonalis. A = Aorta. γ = Winkel, um den der Herz-Längsdurchmesser von der Senkrechten abweicht. ε = Winkel, um den der Herz-Längsdurchmesser von der Transversalen abweicht. α = linker Herz-Zwerchfellwinkel. β = rechter Herz-Zwerchfellwinkel. ζ = linker Rippen-Zwerchfellwinkel. ϑ = rechter Rippen-Zwerchfellwinkel.

Sagittal-Aufnahmen geben. Man sieht, in welcher Ausdehnung die einzelnen Abteilungen an der Randbildung sich beteiligen und an welchen Stellen.

Bild 17 tut dar, dass bei den Durchleuchtungen mit Sagittal-Projektionen in den unteren Herzteilen hinter dem Herz nur eine verhältnismässig schmale Schicht der Leber durchleuchtet werden muss. Dies ist der Umstand, der es ermöglicht, bei Aufmerk-

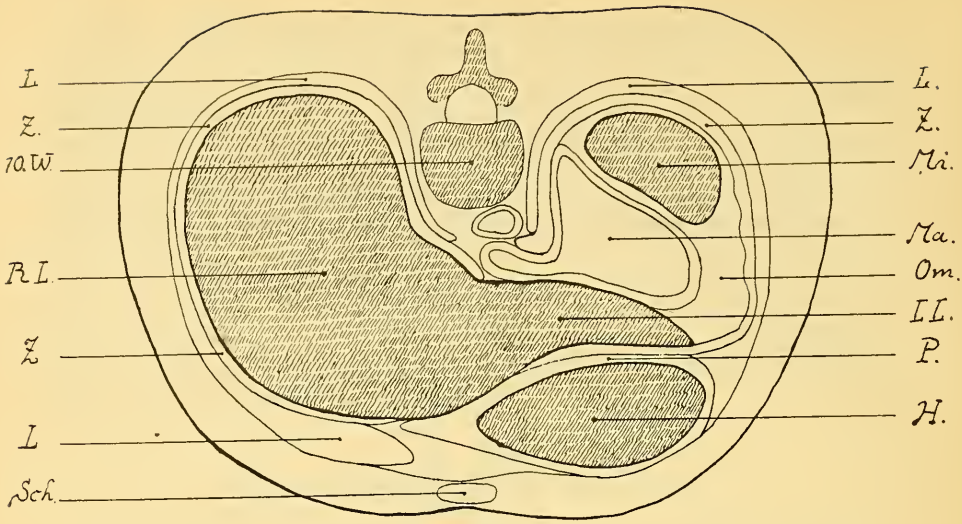

Bild 17.

Querschnitt (Gefrierschnitt) durch den oberen Teil der Bauchhöhle in der Höhe des 10. Brustwirbels, nach einer Pause aus dem Atlas der deskriptiven Anatomie des Menschen von Sobotta. München, Lehmann, 1904, mit Genehmigung des Verlegers entnommen. L = unterster Lungenrand. Z = Zwerchfell. 10. W = 10. Brustwirbel. RL = rechter Leberlappen. Sch = Schwertfortsatz. Mi = Milz. Ma = Magen. Om = grosses Netz. LL = linker Leberlappen. P = Herzbeutel. H = Herz.

samkeit die Lage der unteren Herzbegrenzung meist genau zu bestimmen.

Die Form des Herzens.

Die Form des lebenden Herzens ist eine andere als die des toten und des aus der Leiche geschnittenen Herzens. Dafür sorgen die grossen Druck-Unterschiede, die im lebenden Herzen bestehen. Das lebende, gesunde Herz ist ein ovales, oft der Eiform sich näherndes Gebilde, das von vorne und von hinten, besonders von hinten nach unten zu etwas zusammengedrückt erscheint. Am unteren Rande habe ich beim lebenden gesunden Herzen im Röntgenbild nicht die konkav-eingebogene Linie gesehen, die man öfter an herausgeschnittenen Herzen und an Abbildungen in Lehrbüchern sieht. Siehe über die Form des Herzens auch unsere Ausführungen S. 26.

Die Form des Herzens auf unseren Orthodiagrammen ist auch im gesunden eine ungemein verschiedene. Man kann den Satz vertreten, dass jeder Körper sein eigengeformtes Herz hat. Bei unseren Abbildungen muss man sich gegenwärtig halten, dass sie nur durch Sagittal- und Frontal-Projektionen gewonnen sind, aber sie

lassen doch Schlüsse zu auch auf die anderen Aufrisse. Wir sehen da runde, ovale und eiförmige Herzen, dann spitznasige und stumpfnasige Herzen. (Auf die beiden letzteren Eigentümlichkeiten weist Moritz hin.)

Die Veränderungen der Form des erkrankten Herzens sind nicht unter einheitliche Gesichtspunkte zu bringen. Sie sind so verschieden wie die Herzerkrankungen auch. Die Form der exsudativen Herzbeutel-Entzündung ist ja genügend charakteristisch (Bild 55).) Für die einzelnen Herzklappen-Erkrankungen aber besondere scharf getrennte Herzformen aufstellen zu wollen, ist nicht möglich. So tritt beim Auftreten einer Mitral-Insuffizienz die erweiterte und hypertrophierte linke Kammer nicht einfach an die Stelle der gesunden, sondern es ändert sich der ganze Aufbau und die Lage des Herzens. Sicher ändern sich auch sehr bald nach dem Auftreten eines Klappenfehlers die Verhältnisse der anderen Herzabteilungen. Auch sind ja die Klappen-Erkrankungen in ihrer Bedeutung als Herzfehler von Anfang an ganz ungemein verschieden. Meine Erfahrungen haben mir ergeben: Sichere Schlüsse auf den Zustand der einzelnen Herzklappen erlauben unsere Orthodiagramme allein nicht. Es geht uns da, wie wir es auch sonst finden werden: Wir brauchen zur Diagnose die bisherigen bewährten Untersuchungsarten neben der Orthodiagraphie unbedingt.

Die Grösse des Herzens.

Ganz entsprechende Verschiedenheit wie die Form des Herzens zeigt auch die Grösse bei den verschiedenen Menschen. „Kein Organ bietet so auffallende Schwankungen seiner Grösse und seines Gewichtes dar wie das Herz.“ (Hyrtl.) Ueber die Veränderungen der Herzgrösse bei ein und demselben Menschen habe ich keine Untersuchungen gemacht. In diesem Punkte darf man Moritz unbedingt folgen, der angibt, dass solche Untersuchungen nur mit der allergrössten Vorsicht und Sorgfalt angestellt werden dürfen angesichts der Fehlergrenzen, die natürlich auch die Orthodiagraphie hat und des Umstandes, dass die Schwankungen der Herzgrössen in demselben Körper gewöhnlich nur sehr klein sein können.

Mein Mittelwert für gesunde, erwachsene Männer ist also für frontale Hz Fl = 113, die Grenzwerte des Gesunden 94 bis 125 qcm, für erwachsene gesunde Frauen = 104, die Grenzwerte 85 bis 118 qcm.

Es sind ja in der Literatur bereits Mittelwerte für das Herz aus Orthodiagrammen gegeben, doch sind sie zum Teil nicht an liegenden Personen gewonnen. Ueber den beträchtlichen Einfluss

der jeweiligen Stellung haben wir oben berichtet. Prof. Moritz[1]) gibt Durchschnitts-Masse von 17—56 jährigen Männern. Vielfach stimmen seine Zahlen mit den meinigen überein, aber seine (Oberflächen-, vielmehr:) Frontalflächen-Grössen sind 98, 102 und 109, sein Mittelmass ist 103 qcm. Mein Mittelmass ist $(113 + 104)\ ^1/_2 = 108{,}5$ qcm, also um 5,5 qcm grösser. Dagegen gibt Moritz als den oberen Grenzwert für gesunde Erwachsene 126, während ich 125 qcm feststellen konnte. Es stimmen also die Angaben ziemlich überein. Leider teilt Moritz nicht mit, auf wie viele Messungen sich seine Werte stützen. Meine Zahlen sind das Ergebnis nicht nur der 100 auf den Tafeln genau mitgeteilten Aufnahmen, sondern auch sehr zahlreicher sonstiger Messungen. Moritz gibt auch an, dass seine „Zahlen nicht den Anspruch machen, schon abschliessende Werte zu sein. Sie werden bei Vergrösserung der Untersuchungsreihe wohl noch gewisse, wenn auch nur geringe Korrekturen erfahren." — Sicher geht es nicht an, die Grössen, die bei den Sektionen gewonnen werden, unmittelbar mit unseren Werten zusammenzustellen. Es wäre eine dankbare Arbeit, mit Hilfe der Orthodiagraphie die Frage zu lösen: wie verhalten sich die Masse der Herzgrössen während des Lebens bei dem zum Teil sehr hohen Druck und nach dem Tode? Krause[2]) nimmt auf diese Verhältnisse Rücksicht.

Er gibt an:

Länge des Herzens, entleert und zusammengezogen	12,9
Grösste Breite des Herzens, entleert und zusammengezogen .	9,5
Länge des Herzens, mässig und gleichförmig ausgedehnt . .	14,9
Grösste Breite des Herzens, mässig und gleichförmig ausgedehnt	10,8

Diese Messungen wurden von der oberen Wand des linken Vorhofes bis zur Spitze gemacht. Henle[3]) gibt für „mässig gefüllte Herzen" Länge = 14,8, grösste Breite = 10,8, sagittaler Durchmesser = 8,8 cm. Diese Zahlen sind etwas grösser wie die Moritzschen Grössen und wie die meinen.

Dass das Herz von Weibern kaum kleiner ist als das von gleich grossen Männern, wird wohl stimmen, aber im Durchschnitt sind die Weiber viel kleiner als die Männer (160 cm : 172 cm H. Vierordt), darum ist auch ihr Herz kleiner. Beneke[4]) gibt das Volumen der Herzen bei Weibern auf 260—280, der Männer auf 290—310 cm^3 an. Henle[5]) sagt, dass das weibliche Herz um $^1/_6$ leichter ist als das männliche.

Dass die Grösse des Herzens mit der Körpergrösse schwankt, dass also ein langer Körper ein grosses Herz hat, ein kurzer ein

---

[1]) Münch. Med. W. 1902. S. 2.
[2]) Anatomie, siehe Vierordt Dat. und Tab. 1888, S. 20.
[3]) Anatomie, III A, S. 45.
[4]) Vierordt, Dat. u. Tab, S. 21.
[5]) a. a. O., S. 44.

kleines, und dass das Herzgewicht vom Körpergewicht unabhängig ist, das sind zwei allgemein als bewiesen geltende Sätze. Die Originalarbeiten, auf die sich diese Sätze stützen, kann in nicht finden. Eine ganze Reihe von Autoren erwähnt diese Verhältnisse überhaupt nicht. Für ersteren Satz sprechen viele von meinen Aufnahmen, doch aus den von mir gemessenen und am Schlusse mitgeteilten Zahlen von 100 gesunden Erwachsenen ist dieser Satz nicht zu bestätigen. Offenbar ist für eine solche Bestätigung des an und für sich ja wahrscheinlichen ersten Satzes meine Reihe viel zu klein. Zur Entwickelung der Herzgrösse sind offenbar im Leben des Körpers andere Umstände viel einflussreicher als die Körpergrösse.

Bei den Frauen fiel mir sehr bald auf, dass diejenigen, die eine grössere Anzahl Kinder ausgetragen hatten, gewöhnlich ein grosses Herz hatten. Ich zeichnete darum mit Sorgfalt die Anzahl der Kinder bei jeder auf. Es ergab sich, dass von 25 Frauen, die keine Kinder hatten, der Mittelwert für die Herzfläche 110 qcm beträgt. Für 11 Frauen, die ein und zwei Kinder hatten, beträgt der Mittelwert Hz Fl = 105, für 14 Frauen, die drei und vier Kinder hatten, beträgt der Mittelwert 111, von 6 Frauen, die fünf und mehr Kinder hatten, beträgt der Mittelwert **118**. Man darf wohl den Schluss ziehen, dass Frauen mit einer grösseren Anzahl von Kindern grosse Herzen haben.[1])

Dass auch die Schwangerschaft das Herz der Frauen allmählich vergrössert, ist wahrscheinlich. Ich habe zwei Aufnahmen gemacht, die dafür sprechen, doch sind diese natürlich nicht beweisend. Es müssen da Reihen von Bestimmungen in bestimmten Zeitabschnitten bis längere Zeit nach der Geburt gemacht werden, um diese interessante Frage zu entscheiden.

Wer mit Sorgfalt nachforscht, wird überrascht sein, wie viele Herzen nicht ganz normal sind. Es mag sein, dass besonders München und seine weitere Umgebung von krankhaften Herzerscheinungen betroffen ist. Die Herzerkrankungen aber, die ich zu beobachten habe, fallen nur zum geringen Teil dem übermässigen Trinken zur Last, weitaus am meisten sind sie verursacht durch den hier erschreckend häufigen Gelenkrheumatismus. Meine Beobachtungen gehen auch dahin, dass nicht die Trinker so sehr von Herz-Vergrösserungen betroffen sind — das Herz hält offenbar lange selbst starkes Trinken aus — als vielmehr die Schlemmer, die üppig und träge leben. (Siehe Bild 37.)

Die Vergrösserungen des Herzens sind durchaus nicht immer von Klappenfehlern bedingt, nicht von funktionellen und nicht von organischen. Es gibt Herzen, an denen keine Spur eines Mangels in einem Klappenverschluss zu

---

[1]) Ich finde in Eichhorsts Handbuch, III. Auflage, I S. 176. die Angabe, dass Duroziez behauptet, dass Frauen, die oft geboren haben, ein grösseres Herz besitzen als die mit ein oder zwei Kindern.

entdecken ist und doch sind sie grösser als der Durchschnitt. Bild 37 stellt einen derartigen besonders auffallenden Fall dar. Eine zweite Aufnahme ergab die gleiche Herzgrösse. Dieser Herr zeigt ganz reine Töne auch nach einer Anstrengung, turnt schwierige Uebungen und steigt hohe Berge ohne eine Spur von Herz-Beschwerden. Sein Herz ist ganz rein. Ein solches Herz mit Hz Fl = 180 kann man nicht mehr zu den gesunden zählen. Das fällt unter die idiopathischen Herz-Hypertrophien. — Dann gibt es Herzen mit beträchtlichem Mangel eines Klappenverschlusses, deren frontale Herzfläche noch innerhalb unserer Normal-Grenzen, ja unter unserer Mittelzahl liegt. So der Fall des Bildes 45. Der 17jährige Mann hat nur eine Hz Fl von 111 und doch ein lautes systolisches Mitral-Geräusch (die Mittelzahlen unserer Tabelle I beziehen sich auf Männer von 19 Jahren und darüber). — Für gewöhnlich natürlich drückt sich die Grösse des Klappendefektes auch in der entsprechenden Vergrösserung des Herzens aus, aber nie genügt die Grössenbestimmung zur Diagnose-Stellung.

Hat man also eine frontale Herzfläche in der Grösse bestimmt und gesehen, dass die gewonnene Zahl innerhalb der Breite des Normalen liegt, so darf man nicht den Schluss ziehen, dass das Herz gesund sein muss. So einfach liegen, wie eben ausgeführt, die Verhältnisse nicht. Nur dann, wenn auch die Auskultation in der Ruhe und nach einer geringen Anstrengung nichts Krankhaftes ergeben hat, ist man berechtigt, ein Herz für gesund zu erklären.

Zur Erklärung der auffallenden Schwankungen der frontalen Herzfläche auch bei Gesunden — unsere Werte schwanken zwischen 94 und 125 qcm — halte man sich nur gegenwärtig, dass das Herz eben auch ein quergestreifter Muskel ist, der wie die anderen grosse Schwankungen seines Volumens bei den verschiedenen Menschen und zu verschiedenen Lebenszeiten zeigt. So finden wir denn auch unser grösstes Herz bei einem 20jährigen Soldaten. In der am Schlusse folgenden Tabelle I habe ich zwar zur Charakterisierung der einzelnen Zahlengruppen die 50 gesunden Männer eingeteilt in Soldaten, Handarbeiter und Nichthandarbeiter. Bei der Zusammenstellung der einzelnen Gruppen kommt aber bei den Durchschnittswerten kein grosser Unterschied heraus. Zunächst ist die Ursache hiervon sicher die zu kleine Reihe, dann aber die Verschiedenheit der Verhältnisse; so gehörten natürlich zu den Handarbeitern ebenso gut ein Uhrmacher als ein Schmied.

Das grösste Herz, das ich bei einem kranken Erwachsenen fand, war 223 qcm (Bild 48), das kleinste 75 qcm (Bild 41).

Die Schrägstellung des Herzens.

Die Stellung des Herzens ist nicht schwer zu übersehen. Gehen wir von dem embryonalen Herz aus, dessen Längsachse vertikal in der Mitte der Brust liegen soll und dessen Querachse (also die

Verbindung der Mittelpunkte beider Kammern) frontal liegen soll, so sehen wir das Herz des Erwachsenen abgewichen: 1. in der Frontalebene so, dass die Spitze nach links getreten ist. Den Grad dieser Abweichung bezeichnet unser Winkel γ (Bild 9 und Bild 16). 2. In der Medianebene ist das Herz so abgewichen, dass die Spitze nach vorne getreten ist — Winkel ϱ (Bild 13). 3. Das Herz ist noch etwas um seine Längsachse gedreht insoferne, als die rechte Kammer etwas tiefer, die linke etwas höher getreten ist. Dabei hat das Herz auch eine Lageveränderung erfahren, sodass die Hauptmasse desselben jetzt in der linken Brustseite liegt.

Ueber den Winkel γ gibt uns die Orthodiagraphie recht genauen Aufschluss. Sie hat ergeben, dass er sehr schwankt je in den einzelnen Körpern, aber auch in ein und demselben Körper. Wir dürfen vermuten, dass auch die anderen Herzwinkelgrössen recht schwankende sind. Als MZ für γ fanden wir: 52° und 48°.

Die Veränderungen des Winkels γ bei der Atmung sind erörtert. Beim Stehen sahen wir gegenüber dem Liegen einen Zustand in der Brust auftreten, der nach vieler Hinsicht dem des tiefen Inspiriums entspricht. Wir fanden auch im Stehen γ kleiner. — Bei vielen krankhaften Zuständen finden wir den Winkel geändert, je nachdem die Veränderungen dem Inspirium oder dem Exspirium sich nähern. Also: Bei Emphysem ist γ kleiner. (Bild 41, Frau: 32°, Bild 59, Frau: 37°, Bild 60, Herr: 47°, Bild 73, Herr: 45°.) Der Winkel γ ist um so grösser, je mehr das Herz nach unten verschoben ist durch Arteriosklerose (Bild 54, Frau: 69°), durch Geschwülste und Aortenaneurysmen (Bild 58, Frau: 75,5°).

Der Mittelschatten über dem Herzen.

Die Zone des gedämpften Röntgenlichtes zwischen den beiden Lungenfeldern nennt man[1]) „Mittelschatten". Hier ist nur die Rede von dem Teil des Mittelschattens, der über dem Herzschatten liegt. Die Beurteilung dieser Lichtdämpfung ist wegen der Fülle der in Frage kommenden Organe und wegen der Breite der Knochenschatten der schwierigste Teil der Radioskopie und Orthodiagraphie. Diese Lichtdämpfungszone hat schon sehr sorgfältige Darstellung gefunden.[1]) Wir müssen uns hier auf das Hauptsächlichste beschränken.

Die in Frage stehende Lichtdämpfung bei sagittalen Projektionen ist verursacht der Hauptsache nach durch die Wirbelsäule.

---

[1]) Holzknecht, Die röntgenologische Diagnostik. Hamburg 1901, S. 27 ff.

BOSTON MEDICAL LIBRARY JUN 24 1924

Oft sieht man an ihr die hellen Querstreifen der Zwischenwirbelknorpel und die seitlichen Zacken der Querfortsätze. Zur Schattenbildung tragen auch bei das Brustbein und die grossen Gefässe. Die breite Ausladung des Griffes des Brustbeines macht sich öfter geltend. Die etwas helleren Schatten der grossen Gefässe überragen nach rechts und links den Schatten der Wirbelsäule nicht gleichmässig. Auf Horizontalschnitten durch die Brust, besonders nach oben zu (siehe Bild 18) sieht man, dass die Organe des Mittel-

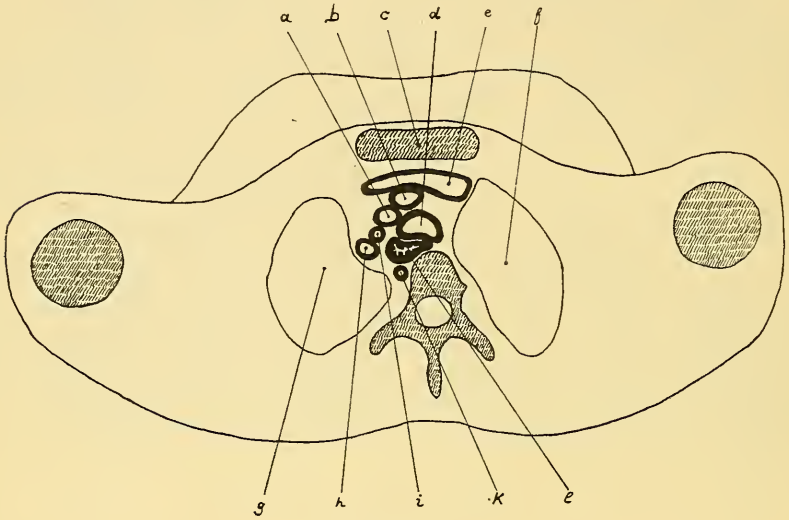

Bild 18.

Horizontal-Durchschnitt des Thorax in der Höhe der ersten Rippen nach Rüdingers Topographisch-chirurgischer Anatomie des Menschen. Stuttgart, Cotta 1878. a = Carotis sinistra. b = Truncus anonymus. c = Manubrium sterni. d = Trachea. e = Vena anonyma sinistra. f = rechte Lunge. g = linke Lunge. h = Subclavia sinistra. i = Art. vertebralis sinistra. k = Ductus thoracicus. l = Speiseröhre.

fellraumes etwas mehr links von der Mitte der Wirbelsäule gelagert sind als rechts. Links liegt der Truncus anonymus, die Carotis sinistra, die Subclavia sinistra, die Art. vertebr. sin. aus dem Arcus aortae entspringend, der Ductus thoracicus und die Speiseröhre. Nach rechts liegt nur die kurze und dünnwandige Vena anonyma dextra. Weiter nach unten zu liegt: rechts die dünnwandige obere Hohlvene mit der kleinen Vena azygos; links der Aortenbogen und die Arteria pulmonalis, die beide nicht unbeträchtlich in den linken Brustraum vorspringen. So findet man denn nicht selten als rechte Grenze des oberen Mittelschattens den rechten Rand des Wirbel-

säulenschattens, während die linke Grenze des oberen Mittelschattens den Schatten der Wirbelsäule stets nach links überragt und immer weiter als die rechte nach rechts. Der Schatten ragt dann also etwas weiter in den linken Lungenraum, dieser erscheint etwas schmäler als rechts. Doch handelt es sich hier stets nur um schwache Weichteil-Schatten. Die tiefen Schatten der Knochen treten gegen diese Halbschatten noch scharf hervor. Darum fällt die Mittellinie des oberen Mittelschattens mit der Mittellinie des Körpers zusammen.

Ein anderer Unterschied in der Schattentiefe des in Rede stehenden Gebietes erfordert ziemlich häufig unsere Aufmerksamkeit. Dieser Schatten ist nicht selten durch eine ziemlich scharfe, horizontale Grenze in zwei Hälften geteilt, in eine obere hellere und in eine untere dunklere (siehe Bild 57). Die Grenzlinie ist nach oben in der Mitte ausgebogen und entspricht dem oberen Rand des Aortenbogens. Meist ist diese Abgrenzung bei Herzleiden zu sehen und bei Aortenaneurysmen. Dann tritt die Grenzlinie bisweilen sehr hoch. Man spricht dann von einem „Hochstand der Aorta". Zur Bestimmung dieses Hochstandes sollte man stets nur die Orthodiagraphen verwenden.

Die Abgrenzung der oberen helleren Zone des oberen Mittelschattens nach links ist nicht in allen Fällen ganz scharf. Darum gibt es bei orthodiagraphischen Aufnahmen hier bisweilen Schwierigkeiten, einwandsfreie Grenzen festzustellen. In fast allen Fällen schärfer abgegrenzt ist aber der linke Rand der unteren Zone.

Etwa in der Mitte des linken Mittelschattenrandes zeigt sich nicht selten eine halbkreisförmige Ausbuchtung der Dämpfungsgrenze in die linke Lungenzone hinein, während die frontale und schräge Durchleuchtung nichts abweichendes ergibt. Oft schon glaubte man, es hier nur mit kleinen Aneurysmen zu tun zu haben. Dem ist aber durchaus nicht immer so. Meist handelt es sich um den Aortenbogen, der sich um den etwas längeren Bronchus sin. herumschlägt nach hinten. Dieser Bogen bietet dann dem Röntgenlichte grösseren Widerstand. Oft findet man — augenscheinlich ohne wesentliche Gefässerweiterung — diese Dämpfung bei Arteriosklerose; oft aber findet man sie auch in Fällen, in denen von Aderverkalkung sonst nichts festzustellen ist, bisweilen schon in mittleren Jahren, selbst schon mit 30 Jahren. Es mag sich da wohl um Dichtigkeitsunterschiede im Gewebe der Aortawand handeln, ohne dass kalkige Entartung vorliegt. Rieder[1]) meint, dass der Grund in einer abnormen Lage der Aorta zu suchen sei, „wenn die Aorta etwas mehr nach links liegt als gewöhnlich". Wahrscheinlich können beide Umstände die Ursache bilden.

Oft findet man eine hellere Zone in vertikaler Richtung durch den oberen Mittelschatten laufend in der Breite von 10—12 mm bis zur Höhe des dritten, ja vierten Brustwirbels. Oft ist diese

[1]) a. a. O. S. 123.

Zone nicht so weit abwärts zu verfolgen, manchmal ist sie gar nicht zu sehen. Auf sie weist Rieder[1]) hin. Sie entspricht der Luftröhre, denn bisweilen kann man die Knorpelringe an ihr sehen, auch verschiebt sie sich mit dem Hals. Nur ganz geringe und schmale Aufhellung verursacht der Rückenmarkskanal.

Von krankhaften Vorkommnissen sei auf den positiven Puls der Vena cava descendens hingewiesen, den von Criegern zuerst bei Insuffizenz der Tricuspidalklappe beobachtete (Holzknecht S. 137), auf Aneurysmen der Arteria anonyma und auf die Verdrängung der Cava durch Mediastinaltumoren, z. B. Aneurysmen.

Die Diagnose der Aneurysmen bietet dann meist keine Schwierigkeiten, wenn es sich um grosse, pulsierende Tumoren handelt (Bild 58). Anders ist es bei kleinen Aneurysmen (Bild 73), deren Feststellung für die Praxis gerade das Wichtigste ist. Bei grossen Arteriengeschwülsten ist doch keine Hilfe möglich, wohl aber bei kleinen. Oft spielt als Ursache die Syphilis ihre Rolle und dann kann eine energische Kur die dem Aneurysma zugrunde liegenden arteriosklerotischen Prozesse zum Heilen bringen, mag es sich um spindelförmige Erweiterungen oder um kleine Einrisse handeln der inneren Lagen der Aorta, denn selbst diese können recht wohl heilen (Ziegler). Ich selbst glaube einen derartigen Fall beobachtet zu haben. Der Patient gab an, nach einer heftigen Anstrengung einen Riss in der Brust gefühlt zu haben. Starkes Herzklopfen. Im Röntgenbild an dem linken Mittelschattenrand, dem Bogen der Aorta ansitzend eine pflaumengrosse, heftig pulsierende Geschwulst. Alte Lues. Nach intensiver Kur und langer Ruhe schwindet das Herzklopfen und die Lichtdämpfung. — Zur Feststellung der Diagnose genügt bekanntlich nicht das Pulsieren einer Lichtdämpfungszone. Das Pulsieren kann von einem Gefäss auf einen harten Tumor fortgeleitet sein. Das noch kleine Aneurysma kann sich auch unter dem Aortenbogen verbergen. Béclère,[2]) Holzknecht[3]) und von Criegern[4]) haben sich eingehend mit diesen Fragen abgegeben. Sie haben nachdrücklich betont, dass diese Fragen nur mit Hilfe sorgfältigster Radioskopie nach sagittalen, frontalen und nach schrägen Durchmessern gelöst werden können. Béclère sagt: Aujourd'hui on peut dire que les rayons de Röntgen sont capables de déceler des anévrysmes inaccessibles aux autres modes d'examen et que ne révèle encore aucun signe d'auscultation, de percussion ou de palpation, non plus qu'aucun trouble functionnel.

Bei jenen Autoren findet man auch Studien über die Mitbewegungen der Geschwülste an den Atembewegungen und der Luftröhre und des Kehlkopfs an den Pulsbewegungen. Der Ortho-

[1]) Die Untersuchung der Brustorgane mit Röntgenstrahlen in verschiedenen Durchleuchtungsrichtungen S. 119.

[2]) Béclère. Les Rayons de Röntgen etc. 1901, S. 35 ff.

[3]) A. a. O.

[4]) Münch. med. Woch. 1902, S. 336 ff.

diagraphie kommt das genaue Ausmass der Geschwülste und namentlich der Aneurysmen zu. Ueberragt die Grösse einer solchen Lichtdämpfungszone beide Ränder des Mittelschattens bei der Frontalaufnahme, so ist die frontale Ausdehnung leicht zu vervollständigen und zu berechnen. Ueberragt die Dämpfung nur den einen Rand, dann muss man sich mit der Bestimmung des überragenden Teiles begnügen. Aber jede genaue Bestimmung ist in solchen Fällen nach unseren obigen Ausführungen sehr wichtig. So ist allein die Orthodiagraphie imstande, uns über das Wachstum kleiner Aneurysmen zuverlässige Angaben zu liefern, über ihren Stillstand und ihr etwaiges Kleinerwerden.

Die Orthodiagraphie der Lungen und der Pleura.

Wesentlich besser wie beim Herzen sind wir bei den Lungen daran. Hier braucht man nichts nachträglich zu ergänzen, hier ergibt sich bei unserer Art der Aufnahme die Abgrenzung von den Nachbarteilen sicher und scharf. Es ermöglichen ja, wie schon angegeben wurde, die Lungen der Hauptsache nach überhaupt erst die Radioskopie und die Orthodiagraphie der Brustorgane durch ihre Durchlässigkeit. Dieser ist nicht nur die orthodiagraphische Aufnahme der Lungen selbst, sondern auch aller Nachbarteile zu danken. — Die Radioskopie gibt uns Aufschluss über die Dichtigkeit und die Lufthaltigkeit und die Erkrankungen des Lungengewebes im allgemeinen, die Orthodiagraphie belehrt uns über die Ausdehnung und die Form der Lungen sowie über Art, Ausdehnung und Schwankungen ihrer Erkrankungen.

Das Lungengewebe erscheint auf dem Schirm zwischen den Rippenschatten nicht gleichmässig hell, sondern es bietet ein marmoriertes Aussehen.

Fette Leute haben in der Regel kleinere Lungen wie magere. Der 120,2 kg schwere und 178,5 cm lange Herr, Bild 35, Tafel III, hatte nur 216 qcm Lg Fl R + L, während unsere Mittelzahl für erwachsene Männer 248 qcm beträgt. — Die 95,7 kg schwere Frau der Tafel II No. 42 hat nur 156,5 qcm Lg Fl, während für Frauen MZ = 210 ist. — Die Phthisiker haben weite Lungen im Durchschnitt und kleine Herzen (Tafel III, No. 63).

Die Helligkeit der Lungenfelder wechselt auch im Gesunden sehr. Die Felder werden heller bei der Einatmung und dunkler bei der Ausatmung. Dies kann man auch noch an den Lungenspitzen bei tiefem Ein- und Ausatmen sehr deutlich sehen. Wir sahen, dass die Lungen beim Einatmen nicht nur in der Tiefe, sondern auch in der Breite und Höhe grösser werden. (Lg Fl R + L im tiefen Exspir. 138 qcm, im tiefen Inspir. 254 qcm in

Frontalebene.) Es kommt also weniger Lungenmasse auf 1 qcm Lungenfeld bei der Einatmung: das Licht wird weniger absorbiert. Es kommt mehr Lungenmasse auf den qcm Lungenfeld bei der Ausatmung: das Licht wird mehr absorbiert. Auch im Stehen ist darum die Lunge durchsichtiger als im Liegen.

Besonders aber bedingen Krankheitszustände Aenderungen in der Helligkeit der Lungenfelder. Am hellsten müssen die Felder sein beim Pneumothorax, dann bei grossen Höhlen, dann bei den verschiedenen Emphysemen. Dunkler werden die Felder bei Anthracosis, Tabacosis, Siderosis und bei den verschiedenen Entzündungen. Man spricht auch von Stauungs-Verdunkelungen bei Herzfehlern. Die Infiltrationen des Lungengewebes können sehr verschieden intensiv und sehr verschieden ausgedehnt sein gerade im sagittalen Durchmesser, sodass schräge Durchleuchtungeu zur Uebersicht stets notwendig sind. Die Entleerung der Luft kann bis zur Atelektase führen, bis zur Hepatisation. Schliesslich können Tumoren und Exsudate die Dämpfungen bedingen. Oefter wiederholte orthodiagraphische Aufnahmen geben gute Uebersicht über Zunahme und Abnahme der Infiltrationen bei Phthise und anderen Lungenentzündungen, bei Gangrän, bei Geschwülsten, Kavernen, Bronchiektasien. Zur sicheren Bestimmung des Sitzes und der Grösse von Fremdkörpern leistet die Orthodiagraphie ihre Dienste.

Der Verlauf der äusseren Begrenzungslinien der Lungenräume.

Als äussere Begrenzungslinien der beiden Lungenräume in der Frontalebene findet man bei den orthodiagraphischen Aufnahmen bei allen Gesunden, aber auch fast bei allen Kranken die schön geschwungenen Linien, die wir bei den Sektionen nach Ausräumung der Brust als innere Thoraxlinien zu bewundern haben. Sie lassen sich bei gutem Röntgenlicht scharf sehen und genau auf dem Orthodiagramm feststellen.

Die Form der Spitzen auf den Frontalflächen ist eine recht verschiedene. Man findet breite geräumige Spitzen, aber man findet auch bisweilen recht spitze Spitzen und zwar auch bei schmalem oberen Mittelschatten. — Der Verlauf der äusseren Begrenzungslinien der Lungenräume ist auch nach unten zu recht verschieden. Bald treten die beiden Begrenzungslinien immer weiter auseinander nach dem unteren Brustausgang zu (die Linien aa,aa. in Bild 19), oft laufen sie nach unten zu parallel bb,bb, oft konvergieren sie (cc,cc). Bei den Männern bleibt meist die Richtung aa,aa, nur selten die bb,bb. Bei den Frauen dagegen findet sich häufig bb,bb, oft auch cc,cc. Die alten Anatomen sprachen von einer Kegelform des männlichen Brustkorbes mit der Spitze nach oben und von einer Zylinderform des weiblichen Thorax, die durch das Schnüren oft zur Kegelform mit der Spitze nach unten geworden sei. Ich finde bei meinen orthodiagraphischen Aufnahmen die Konvergenz der Linien nach unten auch in einer Anzahl von solchen

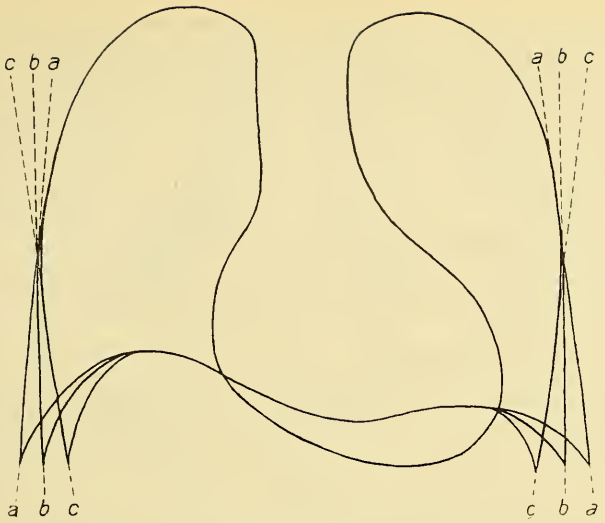

Bild 19.

Fällen, bei denen sicher nie ein Schnüren stattgefunden hat. Man glaubt, zur Erklärung eine Vererbung der Schnürwirkung in Anspruch nehmen zu sollen, zieht man ja doch das Schnüren auch heran zur Erklärung der eigentümlichen Gestaltung des weiblichen Beckens — man macht es also verantwortlich für die ganze Gestaltung des weiblichen Körpers! Ich bin der Meinung, dass man den Einfluss des Schnürens weit übertreibt; ich halte es für nicht erwiesen, dass das Schnüren auf die Führung der äusseren Begrenzungslinien des Lungenraumes einen Einfluss ausgeübt hat für das weibliche Geschlecht im ganzen.

A) Die Lichtdämpfungszonen in den Lungenfeldern über den Lungenwurzeln.

Man hat die lichtgedämpften Zonen über den Lungenwurzeln die Begleitschatten des Herzens genannt; ich meine mit mehr Recht darf man sie die „Lungenwurzelschatten“ nennen. Es ist festzustellen, dass diese Schatten (Bild 20 ww) in keinem Röntgenbilde fehlen. Sie sind von verschiedener Ausdehnung und von recht verschiedener Dunkelheit. Sie weisen in ihren Einzelheiten keine bestimmten Zeichnungen auf und gehen allmählich ohne scharfe Grenze in das helle Lungenfeld über. Ihre Ursache bilden die Verästelungen der Blutgefässe und besonders der Luftröhren an den Lungenwurzeln. Im Gesunden sind sie meist durch einen helleren Streifen von dem Mittelschatten abgetrennt, oft auch im Kranken. Darum hindern sie meist nicht die genaue Aufnahme der Herz-Lungen-

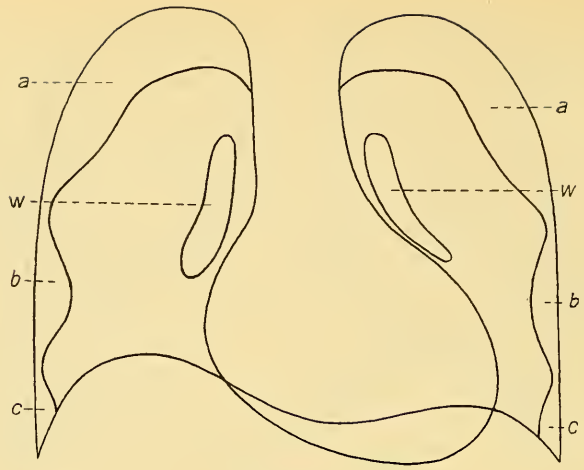

Bild 20.

ww = Lungenwurzelschatten. aa = obere Dämpfungszone der Lungenräume. bb = Schatten der weiblichen Brustdrüsen. cc = Schatten bei Fetten.

Grenzen. Anders aber ist es, wenn bronchiektatische Zustände in den Lungenwurzeln vorhanden sind, oder wenn die hier liegenden Lymphdrüsen geschwollen sind, was bei Tuberkulose ja so häufig der Fall ist (Bild 64). Dann ist es oft unmöglich, die genaue Grenze anzugeben zwischen Herz und Lunge auf dem Schirm oder der photographischen Platte. Es gibt aber auch Fälle, in denen die Drüsenschatten auch durch eine hellere Zone vom Mittelschatten sich scharf abheben.

B) Die Lichtdämpfungen in den Lungenfeldern nach der äusseren Begrenzung zu.

Es ist oben bemerkt, dass die äusseren Grenzlinien der Lungenräume stets mit grosser Schärfe auf dem Schirm abzugrenzen sind beim Gesunden und meist auch beim Kranken. Hier handelt es sich um Verschiedenheiten in der Helligkeit der Lungenfelder. Dämpfungszonen des Lichtes befinden sich längs der ganzen äusseren Begrenzung des Lungenraumes. Diese sind recht verschieden dunkel und gehen ohne scharfe Grenzen allmählich in die hellen Zonen über. Sie sind also ganz unscharf abgegrenzt (im Gegensatz zu den schematischen Linien unseres Bildes) und schwankend und können darum nicht zahlenmässig in ihrer Ausdehnung bestimmt werden. Es lassen sich drei Zonen abgrenzen (Bild 20 a, b und c). Die Ursache dieser Dämpfungen liegt zunächst in der Krümmung der Brustwand; die Strahlen müssen nach dem Rande zu immer

dickere Schichten durchdringen. Bei Zone a kommt noch der Einfluss des Schulterblattes und der Schulter- und Armmuskulatur dazu. Bei Zone b kommen die weiblichen Brüste in Frage. Die Zone ist natürlich gerade so verschieden an Ausdehnung und Dichtigkeit und Lagerung wie die weiblichen Brüste. Die Zone c ist nur bei sehr fetten Menschen zu beobachten mit beträchtlicher Brusttiefe.

C) Die Lichtdämpfungen über den Lungenspitzen.

Die Untersuchung der Lungenspitzen fällt zumeist der Radioskopie zu; der Orthodiagraphie ist hier ein bescheideneres Feld zugewiesen.

Auch beim Gesunden befindet sich nach den Lungenspitzen zu eine etwas zunehmende Verdunkelung in den von Rippen- und Schlüsselbein-Schatten freien Lungenfeldern auf dem Schirm bei Frontal-Aufnahmen und zwar infolge der dicken Umhüllung der Spitzen mit Muskelmassen. Aber abgesehen von dieser Verdunkelung sind die Helligkeitsverhältnisse der Lungenspitzen auf dem Schirm durchaus nicht einfach zu beurteilen.

Zunächst ist bei den verschiedenen Menschen die Entwickelung der Muskulatur und der Knochen sehr verschieden. Aber auch bei ein und demselben Menschen ist zumeist ein Arm mit seiner Schulter stärker ausgebildet als der andere und zwar keineswegs nur unwesentlich. Darum ist die eine Lungenspitze mit dickerer Muskulatur umhüllt als die andere. Stärkere Muskeln aber bedingen festere, breitere, dickere und längere Knochen. Einseitige Ausbildung einer oberen Extremität bedingt Skoliose zunächst der Brustwirbelsäule. So ergibt sich auch eine ungleiche Entwickelung der Lungenräume, besonders auch in den oberen Teilen rechts und links: der eine Lungenraum ist oben meist breiter und tiefer als der andere. — All diese erwähnten Ungleichheiten bedingen eine Verschiedenheit der Lichtstärke auf dem Schirm über den Spitzen rechts und links.

Dann liegen aber diese verschieden dicken, verschieden breiten und verschieden langen, auch verschieden gebogenen Knochen, die die Lungenspitzen bilden, gegenseitig durchaus nicht in gleicher Lage weder bei den verschiedenen Menschen noch bei ein und demselben auf beiden Seiten. Es handelt sich hier um die beiden ersten Rippen und um den Brustteil des Schlüsselbeins. Die beiden ersten Rippen liegen oft nahe aneinander, sodass sie für sagittal durchfallende Röntgenstrahlen nur sehr wenig freies Lungenfeld bieten, oft dagegen stehen breite Lungenflächen der Beobachtung offen. Bei dünner und schmaler erster Rippe scheint so das eine Mal die Lungenspitze hoch zu stehen, bei dicker und breiter erster Rippe tief. Besonders wenn der Schatten der ersten Rippe unmittelbar in den der zweiten Rippe übergeht, ist dies der Fall. — Oft sind die Menschen nicht gerade gewachsen, oft liegen sie trotz aller Sorgfalt nicht gerade im Moritz-Tisch. — Wir finden also:

1. Bei gleicher Stellung und Durchleuchtung ist bei den verschiedenen Menschen, aber auch bei ein und demselben Menschen in den beiden Spitzen zwischen den Knochenschatten Lungenfeld in sehr verschiedener Ausdehnung zu sehen.
2. Die Orthodiagramme und die Radiogramme geben uns keinen zuverlässigen Aufschluss über den Hochstand der Lungenspitzen.
3. Die freien Lungenfelder auf dem Schirm sind auch im Gesunden, abgesehen von der inspiratorischen Aufhellung und exspiratorischen Verdunkelung sehr verschieden hell sowohl bei den verschiedenen Menschen, als auch links und rechts bei demselben Menschen.

Sehr schön sind diese Verhältnisse an Radiogrammen zu sehen. Es sei besonders aufmerksam gemacht auf die Tafeln des grossen Ziemssen-Rieder'schen Atlas, dann auf die Abbildungen der Riederschen Arbeit: Zur Diagnose der chronischen Lungentuberkulose durch das radiologische Verfahren. Fortschritte auf dem Gebiete der Röntgenstrahlen VII, S 1—21, dann auf die Abbildungen der Holzknecht'schen Arbeit: Die röntgenologische Diagnostik der Erkrankungen der Brusteingeweide, Hamburg 1901, auf Weinbergers Atlas der Radiographie der Brustorgane, Wien 1901 und auf das Bild 20 des Grashey'schen Atlas typischer Röntgenbilder vom normalen Menschen. München, Lehmann 1905. — Es bedarf kaum der Erwähnung, dass bei der Beurteilung dieser Bilder die Röhrenentfernung und der Röhrenstand sorgsam in Betracht zu ziehen sind.

Eine Quelle grober Täuschungen für den Anfänger bei den gewöhnlichen Durchleuchtungen der Spitzen ist der Schatten des vorderen Endes der ersten Rippe. Besonders lästig empfindet man zunächst auch den Schatten des Schlüsselbeines. Man vergegenwärtige sich aber, dass besonders bei jugendlichen Menschen beim tiefen Aus- und Einatmen auch die Knochen der Lungenspitzen beträchtliche Orts-Verschiebungen erfahren (Bild 14). Dann bedenke man, dass das Schlüsselbein eine grosse Verschiebungsfähigkeit besitzt. Es ist leicht, durch Heben des Armes Winkel von 45^0 mit dem Schlüsselbein zu beschreiben. Dann aber kann man sich auch mit Heben und Senken und Verschieben der Röhre nach allen möglichen Seiten helfen.

Bei dem Beginn eines tuberkulösen Vorganges handelt es sich um ganz geringe Infiltrationen, die nur sehr wenig das Röntgenlicht aufzuhalten vermögen. „Die allerersten Anfänge der chronischen Lungentuberkulose, nämlich Tuberkelknötchen oder diffuse, gelatinöse Infiltration können bis jetzt durch das Röntgenverfahren ebensowenig wie durch die übrigen klinischen Untersuchungs-

methoden nachgewiesen werden.“ [1]) Aber Herde, die nur einigermassen ausgedehnt sind, können genauer Röntgenuntersuchung nicht entgehen. „Frische, fortschreitende Herde zeigen schwache, unscharfe, verschwommene Schatten, für ältere mit Schrumpfung und Verkalkung einhergehende Infiltrationsherde sprechen umschriebene, sehr dichte Schatten.“ [1]) Man hat auch darauf hingewiesen, dass bei solchen erkrankten Zonen schon frühe die inspiratorische Aufhellung des Lungenfeldes fehlt.

Zur Untersuchung der Lungenspitzen ist der Vertikal-Orthodiagraph notwendig, der aber zunächst als Vertikal-Radioskop zu dienen hat.

Folgende vier Massnahmen sind unbedingt erforderlich bei jeder Untersuchung der Lungenspitzen auf beginnende tuberkulöse Erkrankung:

1. der zu Untersuchende muss langsam besonders tief einatmen und ausatmen;
2. er muss die Arme stark heben und stark senken und sie dabei nach vorwärts und nach rückwärts bewegen;
3. die Röhre muss soviel wie möglich nach allen Seiten von den Lungenspitzen bewegt werden nach oben und unten, nach rechts und nach links. Da sich beim Orthodiagraphen die Röhre aber nur in einer Ebene bewegt, muss der zu Untersuchende
4. in der Vertikal-Achse seinen Körper drehen bei den obigen Massnahmen und zwar um 180°, sodass die Röhre sich auf seiner Brust und schliesslich auf seinem Rücken befindet.

Aus unseren Ausführungen ist ersichtlich: Die Röntgenuntersuchung allein genügt nicht zur Feststellung einer beginnenden Schwindsucht, aber sie bildet eine unschätzbare Ergänzung unserer bisherigen Untersuchungs-Methoden. Letztere leisten gerade zur Feststellung einer beginnenden Spitzen-Erkrankung für einen Arzt, der sie wirklich beherrscht, Befriedigendes. Aber selbst für einen solchen muss eine Bestätigung seiner Ergebnisse durch die Röntgen-Untersuchung angenehm sein angesichts der grossen Verantwortung, die er mit seinen Angaben täglich in der Praxis trägt. Ganz unentbehrlich aber wird die Röntgen-Untersuchung, wenn es sich nicht allein um die Frage handelt: Liegt eine Lungen-Erkrankung vor? sondern auch um die Frage wo? und in welcher Ausdehnung? Sind schon Drüsen infiltriert? Welchen Verlauf wird die Erkrankung voraussichtlich nehmen? Hier ist auch das Gebiet, auf dem die Orthodiagraphie in ihr Recht tritt. Erst sie erlaubt eine genügend genaue Lokalisation. Es ist ja der Verlauf der Phthise ein ungemein verschiedener, nicht einmal der Beginn ist immer ganz oben in den Spitzen. Bei der jungen Frau eines Kollegen, deren

[1]) Rieder a. a. o.

Aufnahme in Bild 63 mitgeteilt ist, begann die Krankheit unter dem linken Schlüsselbein.

Man halte sich aber stets gegenwärtig, dass nicht jede Lichtdämpfung der Lungenfelder tuberkulös sein muss. Jedenfalls sind zur Untersuchung der Lungen von seiten des Untersuchers unbedingt notwendig:

1. genaue Kenntnis der einschlägigen Verhältnisse,
2. grosse Erfahrung,
3. grosse Sorgfalt und
4. höchste Vorsicht in der Deutung der Bilder.

Dann erst kann er an die Lösung der für den praktischen Arzt häufigsten und scheinbar so einfachen Frage nach dem Zustand der Lungen gehen.

Die Pleura.

Besonders wichtig ist neben der Radioskopie die Orthodiagraphie bei den Erkrankungen des Rippen- und Lungenfelles. Die trockenen Entzündungen veranlassen, wie schon französische Forscher dargetan haben, dass die Rippen auf der kranken Seite weniger gehoben werden, dann dass der Winkel, in dem die Rippen zur Wirbelsäule stehen, nach unten zu auf der erkrankten Seite kleiner ist als auf der gesunden. Auch überwiegt bei den trockenen Pleura-Erkrankungen die Zwerchfell-Atmung gegenüber der Rippen-Atmung. Verwachsungen der beiden Pleurablätter sind oft deutlich zu beobachten an ihren Folge-Zuständen. Schwarten geben starke Trübungen des Bildes (Bild 69—71).

Sehr hilfreich ist die Röntgen-Untersuchung und besonders die Orthodiagraphie bei den flüssigen Ausscheidungen in den Pleura-Raum. Freie Flüssigkeits-Massen müssen natürlich im Stehen untersucht werden, denn im Liegen verdunkeln sie das ganze Lungenfeld, ohne dass die Röntgen-Untersuchung einen genügenden Aufschluss über die Masse böte. Fortgesetzte orthodiagraphische Untersuchungen im Stehen aber geben Aufschluss über das Steigen und Fallen eines Exsudates, über Pneumothorax, das Wachsen eines Abszesses, eines Tumors dann auch über Narben und Fremdkörper. Ich kann aber nicht auf die Einzelheiten hier eingehen. Die radioskopische Seite dieser Fragen gibt übersichtlich Kraft,[1]) die orthodiagraphischen Einzelheiten ergeben sich aus unseren bisherigen Ausführungen mit entsprechender Uebertragung.

Das Zwerchfell.

Die Verhältnisse des Zwerchfelles bei den Sagittal- und Frontalaufnahmen sind nicht so leicht zu übersehen. Auf den Orthodia-

[1]) Die Röntgen-Untersuchung der Brust-Organe. Strassburg 1901, S. 45—51.

grammen mit Sagittal-Projektionen verläuft die Grenzlinie zwischen Lunge und Zwerchfell in einer Kurve, die in Bild 21 dargestellt

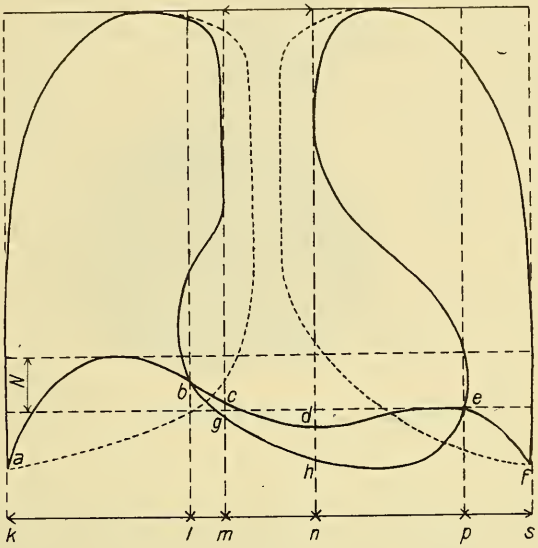

Bild 21.

ist. Wer hätte früher geahnt, dass diese schön geschwungene Zwerchfell-Linie jetzt im lebenden Körper festgestellt werden kann! Die Linien a b und d e f entsprechen natürlich nicht den vorderen Lungenrändern. Letztere sind in den kurz gestrichelten Linien dargestellt. Die unteren Flächen der beiden Lungen stellen zwei Höhlungen dar. Die Verbindung der höchsten Punkte dieser Höhlungen in der Frontalebene geben unsere Linien a b und d e f. Man kann diese Linien noch besser nennen: Die Sagittal-Projektionen der oberen Zwerchfellgrenzen.

Es ist schon erwähnt, dass d e und h e meist genügend scharf gesehen werden. Die Abteilung b g h wird selten gesehen; die Abteilung b c d ist nie scharf zu sehen. Sie muss meist konstruiert werden. — Die eigentümliche Lage der Linien beweist, dass das Zwerchfell, auf dem doch das Herz ruht, immer nach hinten zu etwas schräg von unten nach oben verläuft. Die beigegebenen Bilder sollen die Verhältnisse ins Gedächtnis zurückrufen. Aus Bild 22 ist ersichtlich, wie sehr sich das Herz in den vorderen Teil der linken Lunge hineinschiebt und wie beträchtlich der Lungenraum hinter dem Herzen auf der linken Seite an Tiefe und Ausdehnung ist. Bild 23 zeigt das Ansteigen des Zwerchfelles noch hinter dem Herz in den linken Lungenraum von vorne unten an und ebenfalls die grosse Tiefe des hinteren Lungenraumes, in dem ganz beträchtliche Verlagerungen der Teile durch die Zwerchfell-Bewegungen

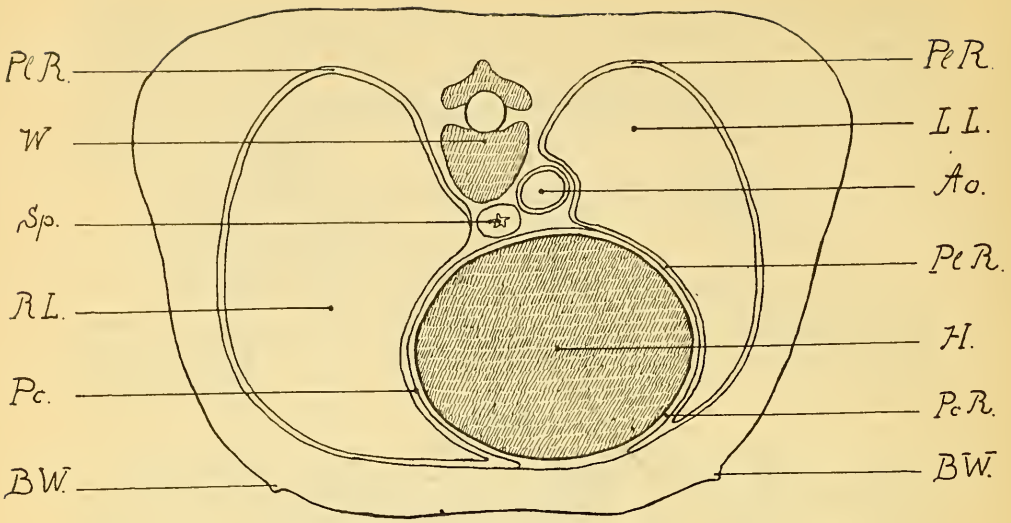

Bild 22.

Querschnitt der Brusthöhle in der Höhe der Brustwarzen; nach einer Pause aus dem Atlas der deskriptiven Anatomie des Menschen von Sobotta München. Lehmann 1904. (Mit Genehmigung des Verlegers.) PlR = Pleura-Raum. W = Brustwirbel. Sp = Speiseröhre. RL = rechte Lunge. Pc = Herzbeutel. BW = Brustwarze. LL = linke Lunge. Ao = Aorta. H = Herz. PcR = Perikardial-Raum.

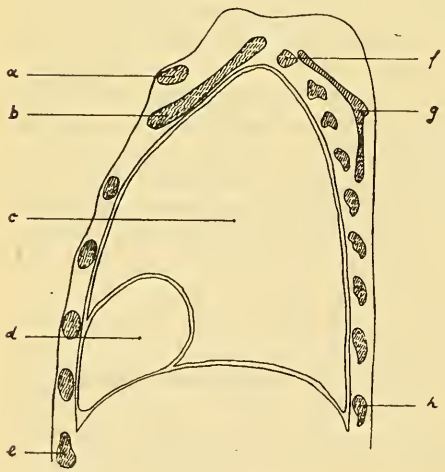

Bild 23.

Sagittalschnitt durch die linke Rumpfhälfte einer gefrorenen Leiche nach Rüdingers Topographisch-chirurgischer Anatomie des Menschen. Stuttgart. Cotta 1878. a = Schlüsselbein. b = 1. Rippe. c = linke Lunge. d = Herzabschnitt. e = 6. Rippe. f = 2. Rippe. g = Schulterblatt. h = 10. Rippe.

vor sich gehen. — Für orthodiagraphische Arbeiten halte ich es für durchaus erforderlich, dass man sich diese eigene topographische Anordnung gegenwärtig hält.

Der Verlauf unserer Kurven a b und d e f ist also ein unträglicher Ausdruck für die jeweilige Stellung des Zwerchfells. Der Kurvenverlauf unserer Aufnahmen von Gesunden ist auch aus Bild 74 und 75 zu sehen. — Der Unterschied im Zwerchfellstand der rechten und linken Seite ist oft auch bei Gesunden gross. Nach unseren Mittelwerten schwankt N von + 4,6 bis — 1,7, also: während das rechte Zwerchfell um 4,6 cm höher stehen kann als das linke, kann auch das linke um 1,7 cm höher stehen als das rechte. Immerhin fand ich den linken Teil nur in 5% höher als den rechten. Bei Kranken steigt diese Prozentzahl wesentlich. — Es ist mir nicht gelungen, die Ursache dieses eigentümlichen Verhaltens des Standes der beiden Zwerchfellhälften, das in jedem Lebensalter zu beobachten ist, zu ermitteln. Vermutungen sind auch hier billig.

Auch der Hochstand des Zwerchfells im Brustraum, also unsere Grösse H, ist ein sehr verschiedener. Die Veränderungen dieser Grösse beim Atmen und in den verschiedenen Körperlagen wurden schon abgehandelt. H ist natürlich klein in kleinen Körpern und gross in grossen, aber das Verhältnis von H zur Körperlänge ist selbst bei gesunden Körpern ein recht verschiedenes. Siehe unsere senkrechten Reihen 42 und 43 der Tafeln. Auch hier ist es mir nicht immer möglich gewesen, den Grund aufzufinden. Eine Anzahl Aufnahmen spricht dafür, dass Menschen, die viel und schwer im Freien gearbeitet haben, beträchtlichen Tiefstand des Zwerchfells, grössere Lungenhöhen zeigen wie Menschen mit entgegengesetztem Verhalten. — Bei Fetten ist H klein (Bild 35 : H = 17,7, Tafel II No. 42 : 12,85. MZ = 18,2 und 16,8).

Im Kranken ändert sich sehr häufig der Zwerchfellhochstand. Bei Emphysem, also auch meist bei Schwindsucht und bei Bronchiektasie steht das Zwerchfell niedrig. Der Unterschied bei der Atmung wird geringer, der Unterschied rechts und links wird öfter aufgehoben. Man hat angegeben, dass bei Ascites und bei grossen Unterleibsgeschwülsten, dann auch bei vorgerückter Schwangerschaft, auch bei gesunden Neugeborenen und kleinen Kindern das Zwerchfell hoch stände. Ich glaube, dass diese Angaben zunächst noch einer sorgfältigen Nachprüfung mit unserer Methode bedürfen.

Ueber den Unterschied des Hochstandes rechts und links sei auch auf den Situs inversus hingewiesen. Als Williams Symptom hat man beschrieben, dass die Zwerchfellbewegung auf der erkrankten Seite zurückbleibt gegenüber der nicht erkrankten. Im allgemeinen mag das zutreffen, aber doch nicht für alle Fälle. Ich beobachtete einen Fall mit besonders grosser Leber. Das Zwerchfell (mitsamt dem Tumor) stieg bei starker Einatmung gerade so tief und hob sich wieder wie im Gesunden. — Hier ist noch Raum für viele Spezialstudien, so über die Beeinträchtigung der Atmung und

die Veränderung des Atemtypus durch die verschiedenen Lungenentzündungen, durch die Pleuraerkrankungen und Herzleiden.

Bei vorgeschrittener Lungenschwindsucht beobachtet man öfter eine abnorme Beweglichkeit eines Teiles des Zwerchfelles beim Atmen — je nach der Ausdehnung der Erkrankung über die verschiedenen Lungenabteilungen. So sah ich oft, dass die Atmung besonders erfolgte mit Hilfe der rechten Zwerchfellhälfte und in anderen Fällen der linken Zwerchfellhälfte. In zwei Fällen aber zeigte die hinter dem Herzen gelegene Zwerchfellstrecke, also die Kurve d e (Bild 21) bei jeder Atmung gewaltige Ausschläge, während die anderen Zwerchfellabteilungen ziemlich ruhig standen.

Dass eigentümliche Lebertumoren, Abszesse und dergleichen die Form unserer Zwerchfellkurven eigentümlich beeinflussen, versteht sich von selbst.

Zwerchfellbrüche sind ja schon des öfteren auf der photographischen Platte im Bilde festgehalten.

Die Winkel α, β, η und ϑ des Bildes 24.

Die Winkel α, β, η und ϑ des Bildes 24 bedürfen einer kurzen besonderen Besprechung. — Der Winkel α ist um so grösser, je mehr das Herz versenkt ist im Zwerchfell, er ist um so kleiner, je mehr das Herz dem Zwerchfell aufsitzt. (Siehe Bild 14 a und c.) Es gibt Zustände (z. B. wenn ein Emphysematiker zum Husten tief einatmet), in denen der Herzbeutel des sehr gerade gestellten Herzens vom weit nach unten tretenden Zwerchfell nach unten gezogen erscheint. Dann kann man Formen beobachten, in denen von einem Winkel überhaupt nicht mehr die Rede sein kann, sondern nur noch von einer Einbuchtung der Grenzlinie. Bild 25 a. Das Gleiche gilt von dem Winkel β, der zur Einbuchtung b wird. Ebenso steht es mit den Winkeln η und ϑ; diese werden zu den Buchten z und y.

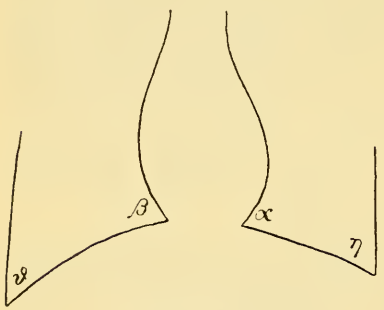

Bild 24.

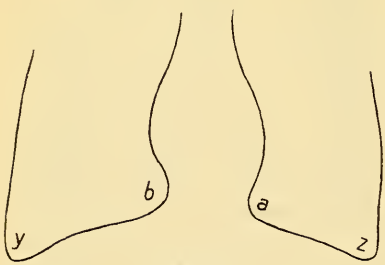

Bild 25.

Die Gegend des Winkels β ist auch darum zu beachten, weil man in ihr bei den beschriebenen Zuständen bisweilen sogar eine kurze gerade Linie sieht. (Bild 26 L.)

Bild 26.

Diese entspricht dann wahrscheinlich dem kurzen Stück der unteren Hohlvene, die durch das Foramen quadrilatrum an der hinteren rechten Grenze des Bodens des rechten Vorhofes mündet. Im Normalen soll sie vorher einen nach hinten konvexen kurzen Bogen beschreiben. Die Gegend dieses Winkels β zeigt bisweilen, besonders beim tiefen Einatmen, auch eine ganz eigentümliche Aufhellung nach unten in den Schatten der Leber hinein. Diese etwas hellere Stelle entspricht der unteren Hohlvene und den Lebervenen; sie erstreckt sich kaum über 1,5 cm in den Leberschatten hinein.

IV. Orthodiagramme und aus Orthodiagrammen gewonnene Grössen von Gesunden und Kranken.

Im Folgenden lasse ich noch eine Reihe von Orthodiagrammen Gesunder und Kranker folgen, die mit Sagittal-Projektionen auf dem Moritz-Tisch gewonnen sind. Zu den Orthodiagrammen Gesunder, Bild 8, 9, 14 und 15 gebe ich noch als weitere Aufnahmen von Gesunden die Bilder 27—34. Alle diese Aufnahmen sind nur von solchen Menschen gemacht, die vor dem Orthodiagraphieren genau körperlich untersucht und als gesund befunden wurden. Auf Tafel III sind die wichtigsten Grössen und Grössenverhältnisse dieser Bilder mitgeteilt.

Bild 35—73 sind Orthodiagramme von Kranken. Auch diese Aufnahmen sind, soweit dies möglich war, in den wichtigsten Grössen ausgemessen und ihre wichtigsten Verhältnisse berechnet. Siehe Tafel III.

Ich darf wiederholen: alle die Orthodiagramme sind getreue Nachbildungen meiner Aufnahmen, auf $^1/_3$ linearer Ausdehnung verkleinert. Die Herzumrisse sind von mir nach der Aufnahme eingezeichnet.

Orthodiagramme von Gesunden.

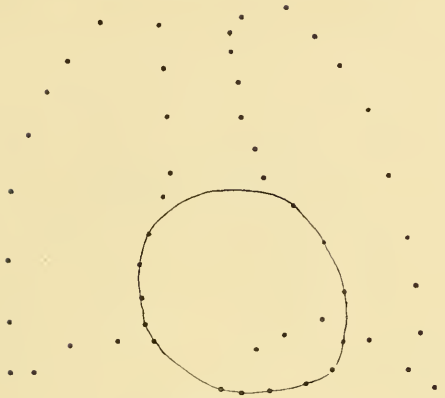

Bild 27.

Gesundes Mädchen, $5^3/_4$ Jahre. Kp.-Gw. 15,9 kg, Kp.-Lg. 118 cm.

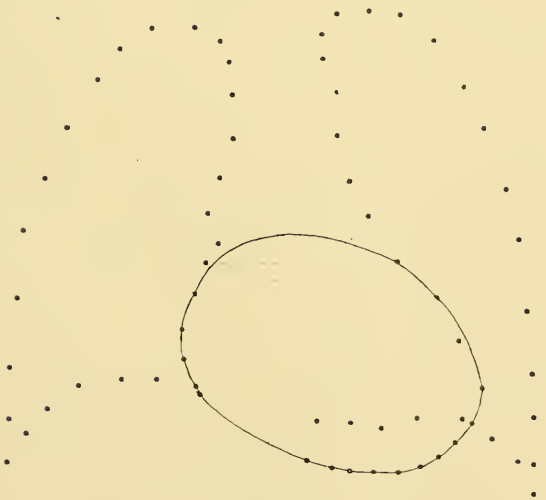

Bild 28.

Gesunder Junge, 11 Jahre. Kp.-Gw. 33,4 kg, Kp.-Lg. 145 cm.

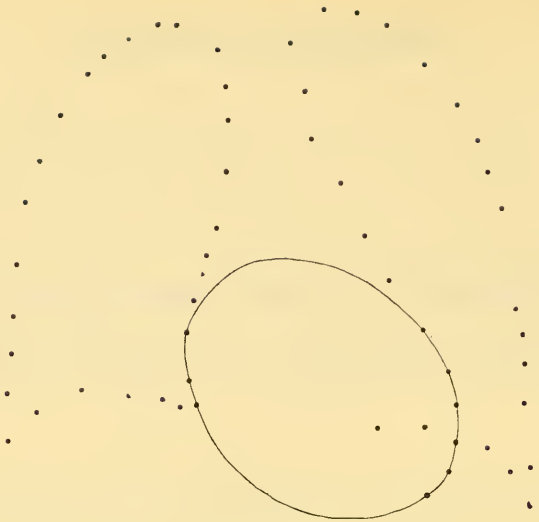

Bild 29.

Gesundes Fräulein, 24 Jahre, kein Kind. Kp.-Gw. 42 kg, Kp.-Lg. 159 cm.



Bild 30.

Gesunde Frau, 27 Jahre, 3 Kinder. Kp.-Gw. 43,8 kg, Kp.-Lg. 160 cm.



Bild 31.

Gesunder Herr, 27 Jahre. Kp.-Gw. 59 kg. Kp.-Lg. 173,5 cm. (Die Frontal-Aufnahme dieses Herrn ist in Bild 13 gegeben.)



Bild 32.

Gesunde Frau, 29 Jahre, 2 Kinder. Kp.-Gw. 61,1 kg, Kp.-Lg. 161 cm.

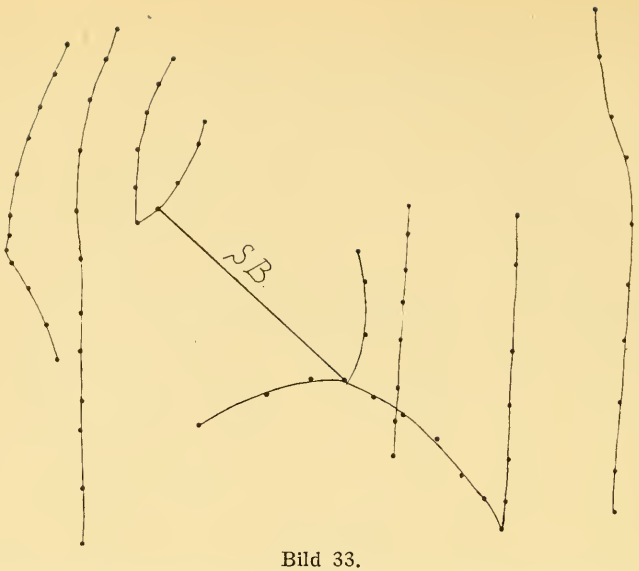

Bild 33.

Frontal-Aufnahme im Moritz-Tisch von derselben. SB = 10,0.



Bild 34.

Herr, 26 Jahre. Kp.-Gw. 60,3 kg, Kp.-Lg. 165 cm. War an schwerem Gelenkrheumatismus erkrankt mit Herzentzündung und lautem systolischen Geräusch. Vollständig genesen. Nach drei Jahren, auch nach einer Körperanstrengung reine Herztöne.

Orthodiagramme von Kranken.



Bild 35.

Fetter Herr,
56 Jahre.
Kp.-Gw. 120,2 kg,
Kp.-Lg. 178,5 cm.
Cor bovinum ex
potatorio.

Bild 36.

36jährige Frau,
13 Kinder. Idiopathische
Herzhypertrophie.
Uebermüdung. Kp.-Gw.
61,8 kg, Kp.-Lg. 154 cm.
Hz Fl 153. A = 16,25,
B = 11,85.

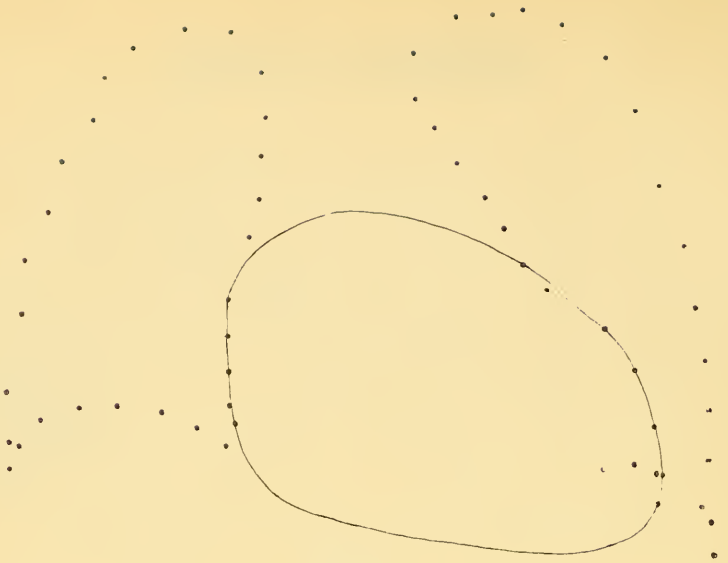

Bild 37.

Herr, 47 Jahre. Kp.-Gw. 84,7 kg, Kp.-Lg. 178,5 cm. Idiopathische Herzhypertrophie. Hz Fl = 180 qcm. Reine Töne auch nach einer Körperanstrengung. Keine Herzbeschwerden. Ueppige Lebensweise. — Die obere, aber besonders die untere Grenze solch grosser Herzen ist orthodiagraphisch nicht sicher zu bestimmen. Siehe Seite 19 und 24.



Bild 38.

Herr, 50 Jahre. Kp.-Gw. 78,7 kg, Kp.-Lg. 166 cm. Reine Herztöne. Hz Fl = 150 qcm. Potatorium (Bier.)



Bild 39.

Fräulein, 45 Jahre. Kp.-Gw. 41 kg, Kp.-Lg. 154 cm. Hysterie. Hz Fl 88 qcm.

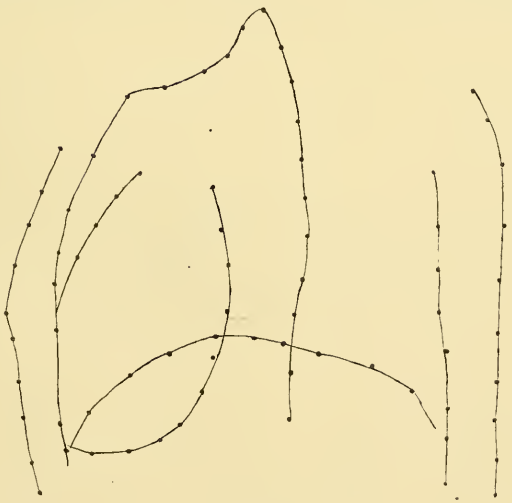

Bild 40.

Dasselbe Fräulein. Frontal-Aufnahme. SA = 12,0, SB = 6,6, SC = 6,6, SD = 2,8, SF = 9,4, SH = 13,0, S Hz Fl = 63, S Lg Fl = 58, S Inn Bst Fl = 121, S Hz Versenk. = 22 %, ϱ = 19°.

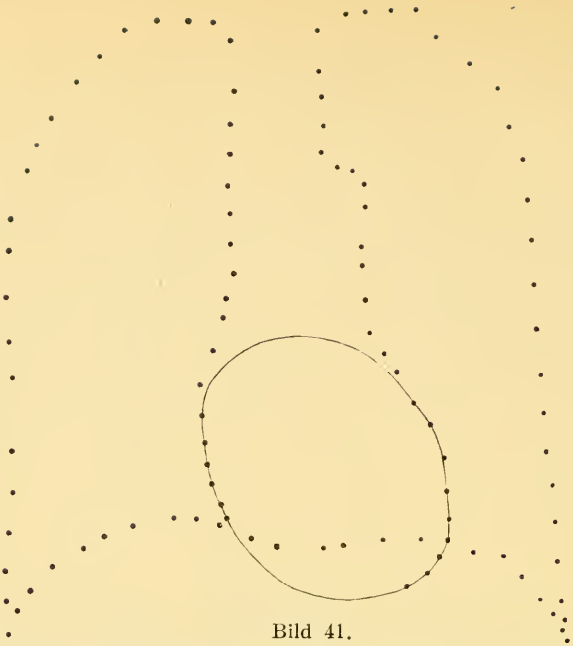

Bild 41.

Frau, 37 Jahre, 4 Kinder. Kp.-Gw. 43.6 kg, Kp.-Lg. 158,5 cm. Herz-Hypoplasie, Alveolar-Emphysem der Lungen. Ganz reine Herztöne. Hz Fl = 75 (!), Lg Fl R + L = 269,5, Hz Fl : Lg Fl R + L = 0,28. — Die Mittelzahl ist für Frauen Hz Fl = 104. Ausnahmsweise war bei dieser zarten Frau die Zwerchfelllinie durch das ganze Herz zu erfolgen, wenn auch in den mittleren Teilen nicht vollständig scharf.

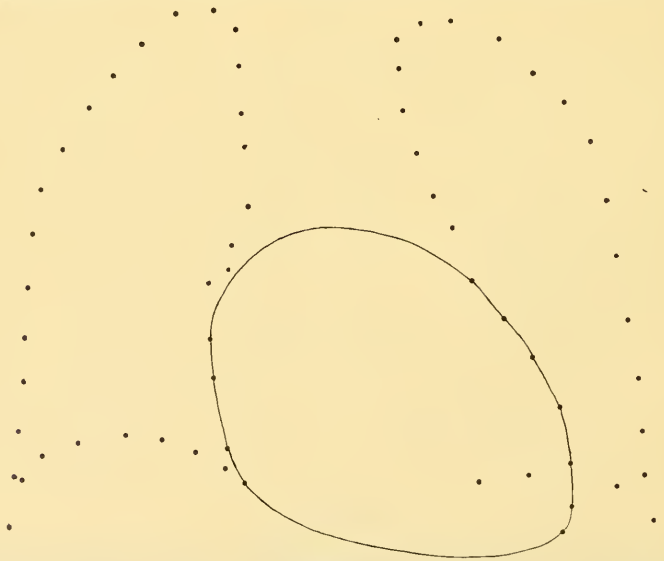

Bild 42.

Herr, 47 Jahre. Kp.-Gw. 60,0 kg, Kp.-Lg. 170 cm. Hypertrophische Leber-Cirrhose mit systolischem Geräusch — funktionelle Mitral-Insuffizienz. Hz Fl = 133 qcm.



Bild 43.

Herr, 32 Jahre. Kp.-Gw. = 68,0 kg, Kp.-Lg. = 169,5 cm. Rheumatismus articulorum. Endocarditis rheumatica. Mitral-Insuffienz. Hz Fl. = 160,5.

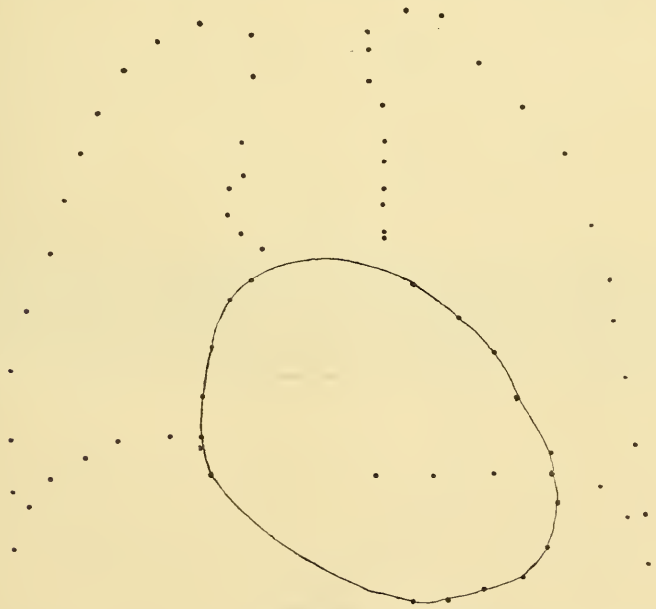

Bild 44.

Herr, 26 Jahre. Kp.-Gw. 59,2 kg, Kp.-Lg 168 cm. Mitral-Insuffizienz ex rheumat.

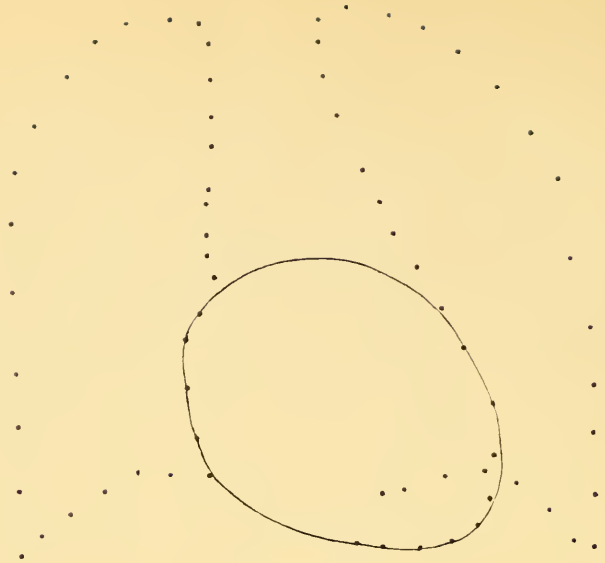

Bild 45.

Junger Mann, 17 Jahre. Kp.-Gw. 51 kg, Kp.-Lg. 171 cm. Struma. substernalis — ist bei dieser Aufnahme nicht zu sehen. Mitral-Insuffizienz. Lautes systolisches Geräusch. Unvollständiger Morbus Basedovii. Nach Jod schwindet der Tumor, das Geräusch und die Beschwerden, die Herz-Fläche bleibt gleich, nämlich 111 qcm.

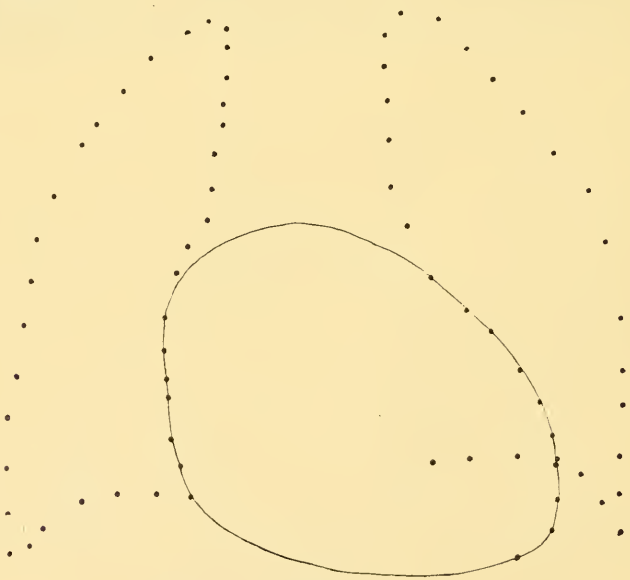

Bild 46.

Frau, 49 Jahre, 8 Kinder. Kp.-Gw. 83,8 kg, Kp.-Lg. 160 cm. Morbus Brightii. Mitral-Insuffizienz. Hz Fl = 170 qcm. Starke Eiweissabsonderung. (Die Promillezahl leider nicht aufgeschrieben.) Retinitis albuminurica.



Bild 47.

Dieselbe nach sieben Monaten, 50 Jahre, 8 Kinder. Kp.-Gw. 85,6 kg, Hz Fl = 156 qcm. Harn enthält 0,25 ‰ Eiweiss Retin. alb. wie früher. Reine Herztöne. Das Mitralgeräusch ist geschwunden. Keine Herzbeschwerden mehr. Sie kann weit gehen und nachts auf der linken Seite ohne Beschwerden liegen. (Sie hatte nur strenge Diät, täglich Bewegungen, kalte Abgiessungen und fortgesetzt Jodnatrium).



Bild 48.

Herr, 39 Jahre. Kp.-Gw. 66,7 kg, Kp.-Lg. 174 cm. Morbus Brightii. Mitral-Insuffizienz. Hz Fl = 223 qcm. † zwei Monate nach dieser Aufnahme.

Bild 49.

Herr, 64 Jahre. Kp.-Gw. 78,7 kg. Kp.-Lg. 169 cm. Tumor retrosternalis. Systolische und diastolische Geräusche. Hz Fl = 164 qcm. (Diese Aufnahme stammt aus der Zeit, in der ich noch nicht die Lungengrenzen vollständig aufnahm. Ueber die Bestimmung der unteren Herzgrenze siehe die Bemerkung zu Bild 37). Auch die Masse dieses Bildes sind in Tafel III, Bild 49 gegeben. Dazu ist a (siehe Bild 11) = 10,8, b = 2,2, c = 4,6, d = 1,6, e = 8,3, f = 3,9, g = 4,0. TFl (soweit orthodiagraphisch festzustellen) = 39 qcm.



Bild 50.

Frau, 44 Jahre, 9 Kinder. Kp.-Gw. 55,3 kg, Kp.-Lg. 157 cm. Stenose und Insuffizienz der Aortenklappe. Stenokardie. Hz Fl = 164 qcm.



Bild 51.

Dieselbe Frau. Frontal-Aufnahme. SA = 15,8, SB = 10,1, SC = 10,5, SD = 1,2, SF = 11,7, SH = 13,1, S Hz Fl = 127, S Lg Fl = 68, S Inn Bst Fl = 195, S Hz-Versenk. = 45%, $< \varrho = 30^0$. Die zweite Punktreihe rechts vom Herzen stellt die vordere Linie der Querfortsätze mit den Rippenköpfchen dar.



Bild 52.

Dieselbe Frau. 4 Wochen später. Kp.-Gw. 55,8 kg. Kp.-Lg. 157 cm. Hz Fl = 133. (Sie hat eine energische Hg-Kur durchgemacht und ist frei von Beschwerden, wenn sie sich nicht stark anstrengt. Das Doppelgeräusch ist noch vorhanden, sie kann nachts gut schlafen.)



Bild 53.

Herr, 53 Jahre. Kp.-Gw. 62,3 kg. Kp.-Lg. 162 cm. Insuffizienz und Stenose der Aortenklappe. Selbst das rechte Herzohr ist noch stark erweitert. Stenokardie. Hz Fl 150 qcm.

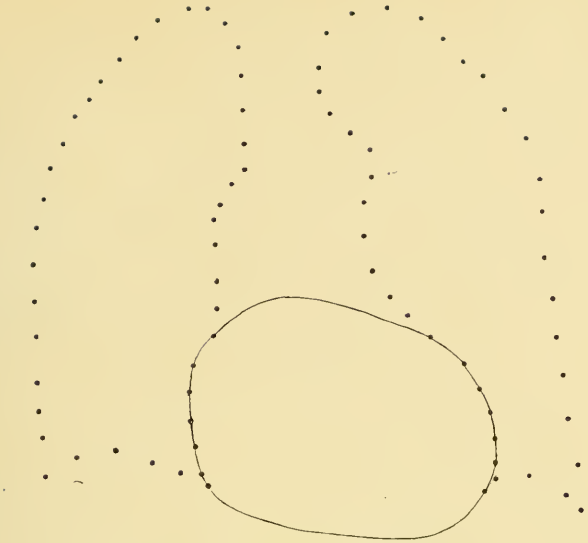

Bild 54.

Frau, 51 Jahre, 8 Kinder. Kp.-Gw. 51,8 kg. Kp.-Lg. 151 cm. Arteriosklerose der Aorta und der Coronar-Arterien (?). Schwere Stenokardie. Hz Fl = 90.

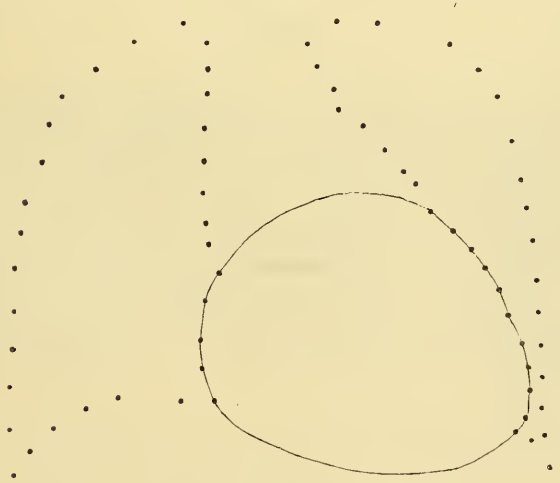

Bild 55.

Fräulein, 26 Jahre, kein Kind. Kp.-Gw. 51,8 kg, Kp.-Lg. 153 cm. Pericarditis nach Cystitis gonorrhoica. Hz Fl 109 qcm. + bald nach der Aufnahme.

Bild 56.

65 jähriger Mann. Kp.-Gw. 47,7 kg, Kp.-Lg. 153 cm. Diagn. intra vitam: Vitium cordis congenitum. Leichendiagnose: Angeborene Verbindung der rechten und der linken Kammer durch ein 8 mm im Durchmesser grosses rundes Loch der Kammerwand unterhalb der Aortenklappe. Es hatte sich eine eigentümliche Klappe gebildet, die links in das Loch hineinreichte und den Abfluss von der linken Kammer in die rechte ziemlich gut verhinderte. Auch in der rechten Kammer war eine Art Klappe an dem Loch. Das Herz reicht bis an die linke Brustwand in der linken Axillarlinie, nur ein Stück atelektatischer Lunge trennt es von dieser. — Ich bewahre dies Herz auf; es ist das grösste meiner Sammlung. — A = 17,6, B = 12,8. Hz Fl = 202, Lg Fl R = 133, Lg Fl L = 72, Lg Fl R + L = 205. Hz Fl : Lg Fl R + L = 0,99 (fast = 1). Weitere Masse siehe Tafel III Bild 56. Ueber die Bestimmung der unteren Herzgrenze siehe die Bemerkung zu Bild 37.

Bild 57.

Herr, 58 Jahre. Kp.-Gw. 55,7 kg, Kp.-Lg. 161 cm. Arteriosklerose. Hz Fl = 143. Die obere Grenze der Aorta ist deutlich zu sehen.



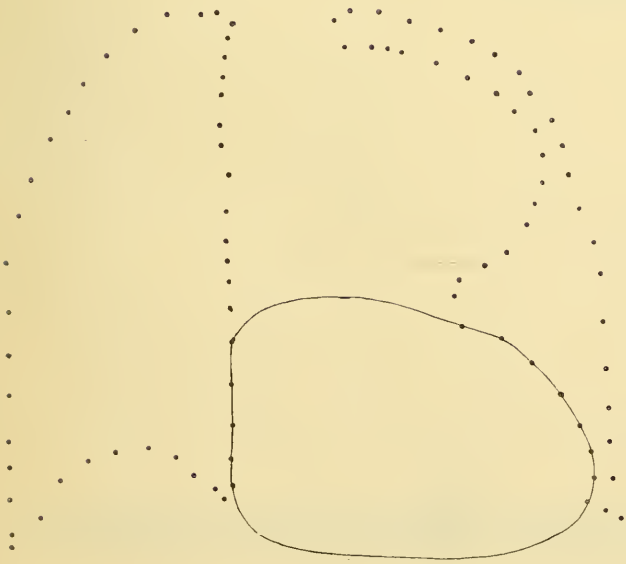

Bild 58.

Frau, 41 Jahre, 5 Kinder. Kp.-Gw. 44,8 kg, Kp.-Lg. 154,5 cm. Aneurysma arcus et aortae descendentis. Hz Fl = 117 qcm. Aneurysma-Fläche = 102 qcm. (Auch hier war es nicht möglich, den unteren Herzrand festzustellen oder im Herzschatten das Zwerchfell zu sehen.) a (siehe Bild 12) = 12,6, c = 1,4, e = 8,4, g = 10,1.

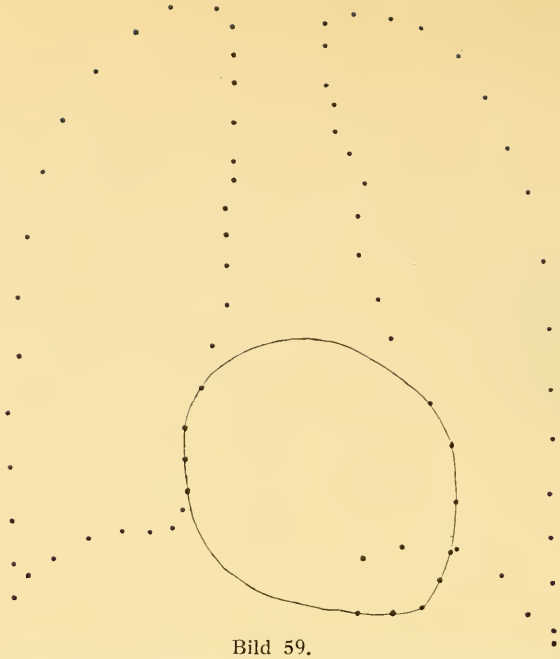

Bild 59.

Frau, 42 Jahre, 6 Kinder. Kp.-Gw. 39,5 kg, Kp.-Lg. 153,5 cm. Lungen-Emphysem. LgFl R + L = 271 qcm, Hz Fl = 93,5 qcm.



Bild 60.

Herr, 39 Jahre. Kp.-Gw. = 45,9 kg, Kp.-Lg. 161 cm. Bronchiektasie im linken Unterlappen. Emphysem. Herzhypoplasie.



Bild 61.

Frau, 29 Jahre, 2 Kinder. Kp.-Gw. 50,8 kg, Kp.-Lg. 161 cm. Phthisis inc. dextra. HzFl = 99, LgFl R = 120, LgFl L = 87, LgFl R + L = 207. Ausdehnung der phthisischen Infiltration PhFl = 12,5, also 6% der ganzen Lungenfläche.

Bild 62.

Herr, 36 Jahre. Kp.-Gw. 63,7 kg, Kp.-Lg. 166 cm. Phthisis inc. sin. HzFl 115, LgFl R = 123, LgFl L = 138, LgFl R + L = 261, PhFl = 23,5 = 9%.



Bild 63.

Frau. 23 Jahre, 2 Kinder. Kp.-Gw. 48,5 kg, Kp.-Lg. 165 cm. Phthisis incipiens sinistra. Unterhalb des linken Schlüsselbeins zeigt sich die erste Infiltration. Hz Fl = 94, Lg Fl R = 128, Lg Fl L = 101, Lg Fl R + L 229, Ph Fl = 2,5 qcm = 1%.

Bild 64.

Fräulein, 20 Jahre, kein Kind. Kp.-Gw. 56,8 kg, Kp.-Lg. 161 cm. Phthisis inc. dextr. mit infiltrierten Bronchialdrüsen. Hz Fl = 124, Lg Fl R = 126, Lg Fl L = 86, Lg Fl R + L = 212, Ph Fl = 9 = 4%.

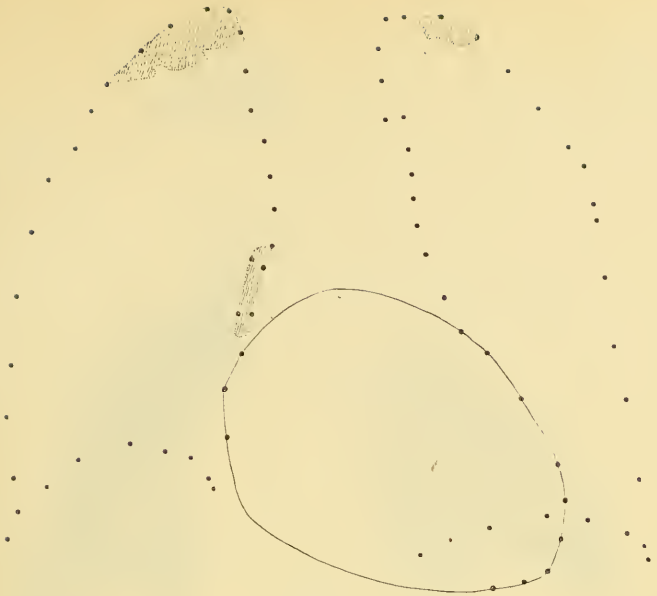

Bild 65.

Herr, 37 Jahre. Kp.-Gw. 62,8, Kp.-Lg. 170 cm. Phthisis inc. dextr. et sinistra. Infiltr. der Bronchialdrüsen rechts. Hz Fl = 123, Lg Fl R = 138, Lg Fl L = 104, Lg Fl R + L = 242, Ph Fl = 9,5 = 4 % der Gesamt-Lungenfläche sind erkrankt.



Bild 66.

Fräulein, 20 Jahre, kein Kind. Kp.-Gw. 43,2 kg, Kp.-Lg. 159 cm. Phthisis flor. Hz Fl = 83, Lg Fl R = 90, Lg Fl L = 87, Lg Fl R + L = 177, Ph Fl = 47 = 27 % der Gesamt-Lungenfläche sind krank.



Bild 67.

Frau, 32 Jahre. Kp.-Gw. 37,8 kg, Kp.-Lg. 152 cm. Phthisis chron. Hz Fl = 83,5, Lg Fl R = 148, Lg Fl L = 110, Lg Fl R + L = 258, Ph Fl R = 74, Ph Fl L = 71, Ph Fl R + L = 145. 56 % der Gesamt-Lungenfläche sind erkrankt und zwar 50 % der rechten Lungenfläche und 65 % der linken Lungenfläche.

Bild 68.

Fräulein, 17 Jahre. Kp.-Gw. 31,8 kg, Kp.-Lg. 152,5 cm. Phthisis dextra. Rechts unten schwielige Pleuritis, Cirrhosis pulmonalis. Restrictio. Das Herz ist nach rechts gezogen. Die linke Lunge emphysematisch erweitert. Hz Fl = 92, Lg Fl R = 100, Lg Fl L = 104, Lg Fl R + L = 204, Ph Fl = 35 = 17 % der Gesamt-Lungenfläche.

Bild 69.

Herr, 58 Jahre. Kp.-Gw. 50,9 kg, Kp.-Lg. 163 cm. Phthisis sinistra. Die linke Lunge ist vollständig undurchdringlich für Röntgenlicht. Links jedenfalls ausgedehnte Schwartenbildung der Pleura. Schrumpfung des Lungengewebes durch Cirrhosis und Verminderung von dessen Luftgehalt. Rechts: D = 7.8, H^1 = 19,3, Lg Fl R = 145,5 qcm. Die Mittelmasse für Männer sind: 8,46, 17,3 und 143. Diese Lunge ist also sehr hoch, doch offenbar von links her etwas eingeengt.



Bild 70.

Herr, 55 Jahre. Kp.-Gw. 58,2 kg, Kp.-Lg. 161 cm. Phthisis dextra. Die rechte Lunge ist vollständig lichtgedämpft. Probepunktionen brachten keine Flüssigkeit. Der Zustand der rechten Brustseite ist wie im vorigen Fall der der linken. Die Masse der linken Lunge sind: E = 2,3 (Mittelzahl = 3,7), H^{II} 18,8 = (normal), Lg Fl L = 94,5 (Mittelzahl = 110). Diese Lunge entspricht also nur in der Höhe dem Mittelmass, sie ist zusammengedrängt.

Bild 71.

Herr, 41 Jahre. Kp.-Gw. 67,7 kg, Kp.-Lg. 169 cm. Phthisis sin. Die linke Lunge ist lichtundurchlässig, nur in der Spitze schimmert etwas Licht durch. Probepunktion negativ. Jedenfalls wie Bild 69 gelagert. Rechte Lunge emphysematös. Bei tiefstem Inspirium und bei tiefstem Exspirium aufgenommen. D = 10,4 und 10,7, H^{I} = 15,8 und 17, Lg Fl R = **152** und **178**. (Durchschnittszahlen für diese drei Grössen sind: 8,46, 17,3 und 143.)

Bild 72.

Herr, 25 Jahre. Kp.-Gw. 60,7 kg, Kp.-Lg. 161 cm. Pleuritis exsudativa sinistra. Abgekapseltes Exsudat. Lg Fl R = 103, freie Lg Fl L = 65,5. — Die Mittelzahlen für diese Werte sind: 138 für die gesunde rechte, und 110 für die gesunde linke Lunge.

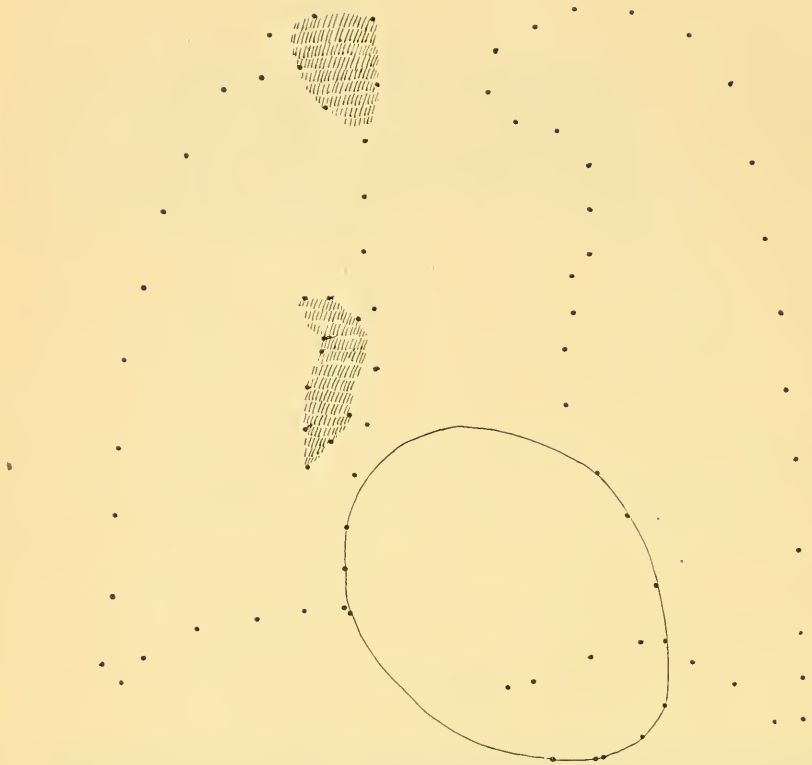

Bild 73.

Herr, 41 Jahre Kp.-Gw. 54,5 kg, Kp.-Lg. 176 cm. Phthisis dextra chron. Emphysem. Aneurysma parvum. Dieser Fall ist eigentümlich durch die auffallend hohen und weiten Lungen. Wahrscheinlich besteht auch ein noch nicht grosses Aneurysma. Der Kranke musste in Anstaltspflege verbracht werden. Hz Fl = 127, Lg Fl R = 196,5, Lg Fl L = 189,5, Lg Fl R + L = **386**, Ph Fl = 23 = 6 % der Gesamtlunge sind phthisisch infiltriert. — Die Mittelzahlen für die gesunden Männerlungen sind: 138, 110 und 248. Die Lungenfläche des nicht übermässig grossen Menschen ist also um mehr als die Hälfte grösser wie die eines gesunden Mannes.

Normal-Orthodiagramme.

Bild 74.

Normal-Orthodiagramm für gesunde erwachsene Männer.

Aus den von den 50 sicher gesunden normalen erwachsenen Männern auf Tafel I gewonnenen Mittelzahlen wurde gemäss unserer Angabe auf Seite 25 dies Bild künstlich zusammengestellt. Es stellt also keine Aufnahme dar.

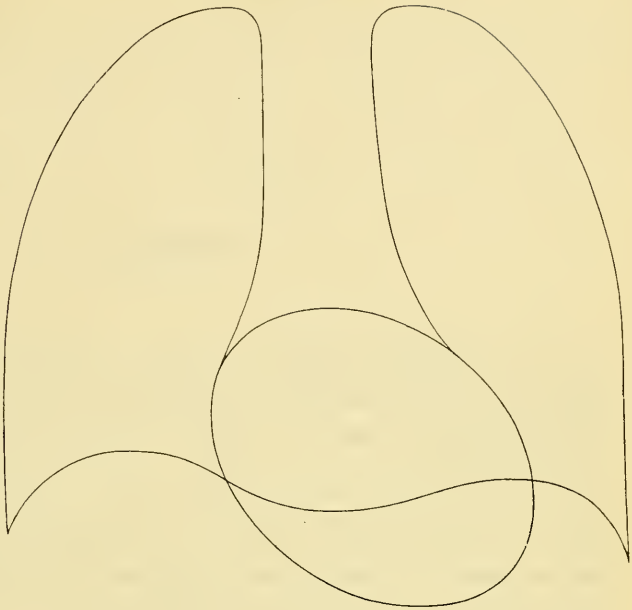

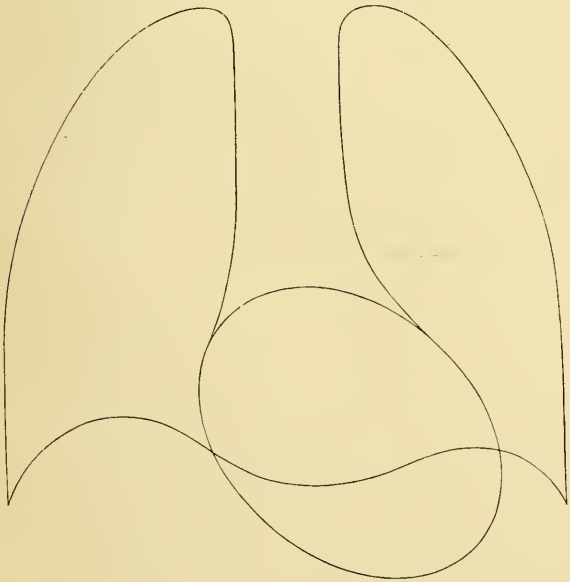

Bild 75.

Normal-Orthodiagramm für gesunde erwachsene Frauen.

Ganz entsprechend dem Bild 74 wurde dieses Bild auf den Mittelwerten der Tafel II zusammengestellt. Auch dies stellt also keine Aufnahme dar.

Schluss.

Die Orthodiagraphie, wie sie sich uns jetzt darbietet, ist gewiss noch weiteren Ausbaues fähig; aber aus Vorstehendem ist ersichtlich, dass die beiden geschilderten Apparate jetzt schon exakte Messinstrumente sind wie irgend eines und dass die Orthodiagraphie jetzt schon eine wissenschaftliche Messmethode darstellt für die Physiologie und die Pathologie, die nicht mehr entbehrt werden kann. Es wird ja doch immer der Satz zu recht bestehen, dass jede Naturwissenschaft nur so weit Naturwissenschaft ist, als ihre Angaben sich in Zahlen ausdrücken lassen und — unaufhaltsam schreitet die Heilkunde vor in ihrer Entwickelung zur exakten Naturwissenschaft.

Masse, gewonnnen aus Orthodiagrammen von 50 gesunden Männern. Sagittal-Aufnahmen im Moritz-Tisch.

Tafel I.

1	2	3	4	5	6	7	8	9	10	11	12	13	14	15	16	17	18	19	20	21	22	23	24	25	26	27	28	29	30	31	32	33	34	35	36	37	38	39	40	41	42	43	44	45
Laufende Nummer	Art der Beschäftigung	Lebens-Alter	Körper-Schwere kg	Körper-Länge cm	A	B	C	D	E	F	G	H^I	H^{II}	$H \left(\frac{H+H^{II}}{2}\right)$	I	K	L	M	N	O	$\measuredangle 7$	Hz Fl	Lg Fl R	Lg Fl L	Lg Fl R + L	Ob. Msch Fl	Inn. Bst Fl	Herz-Versenkung im Zwerchfell in % von Hz Fl	Herz-Länge : Herz-Breite	Herz-Breite : Herz-Länge	Herz-Länge : Körper-Länge	Körper-Länge : Herz-Länge	Herz-Fläche : Ob. Msch.-Fläche	Ob. Msch.-Fläche : Herz-Fläche	Herz-Fläche : Lungen-Fläche	Lungen-Fläche : Herz-Fläche	Rechte Lungen-Fläche : Linke Lungen-Fläche	Linke Lungen-Fläche : Rechte Lungen-Fläche	Mittlere Lungen-Höhe : Inn. Brust-Weite	Inn. Brust-Weite : Mittlere Lungen-Höhe	Mittlere Lungen-Höhe : Körper-Länge	Körper-Länge : Mittlere Lungen-Höhe	Inn. Brust-Weite : Körper-Länge	Körper-Länge : Inn. Brust-Weite
1	Soldat	20	62.0	170	13.6	10.0	12.7	8.0	3.5	24.2	3.45	16.8	16.6	16.7	1.9	7.4	3.6	9.1	0.15	0.35	61°	105	130	106	236	41	382	20.9 %	1.36	0.74	0.08	12.5	2.56	0.39	0.44	2.25	1.23	0.80	0.63	1.45	0.10	10.18	0.14	7.02
2	Nicht-Handarbeiter . .	21	50.45	167	13.25	9.15	10.6	7.8	4.6	23.0	3.5	18.9	20.8	19.8	2.2	4.9	3.9	6.2	2.5	0.3	30°	94	154	126	280	39	413	4.8 %	1.45	0.69	0.08	12.6	2.41	0.41	0.34	2.98	1.22	0.82	0.86	1.16	0.12	8.43	0.14	7.26
3	Soldat	21	78.7	171.5	14.4	10.5	14.2	8.2	3.7	26.1	3.65	16.8	18.2	17.5	2.9	7.6	4.7	9.5	1.2	-0.3	72°	120	150	104	254	61	435	29.2 %	1.37	0.73	0.08	11.9	1.97	0.51	0.47	2.12	1.44	0.69	0.67	1.49	0.10	9.80	0.15	6.57
4	Soldat	22	58.4	161	13.6	11.4	12.7	8.6	3.6	24.8	4.4	18.0	18.9	18.5	3.1	5.1	5.3	7.3	2.1	1.2	41°	123	146	95	241	55	419	22.8 %	1.19	0.84	0 08	11.8	2.24	0.45	0.51	1.96	1.54	0.65	0.75	1.34	0.11	8.70	0.15	6.49
5	Nicht-Handarbeiter . .	22	52.7	167	13.7	10.0	12.25	7.7	4.0	24.0	3.85	19.1	19.9	19.5	3.7	4.7	5.6	6.6	1.55	0.8	48°	108	152	120	272	50	430	16.3 %	1.37	0.73	0.08	12.2	2.16	0.46	0.40	2.52	1.27	0.79	0.81	1.23	0.12	8.56	0.14	6.96
6	Soldat	22	67.8	168	15.2	10.6	14.25	7.75	3.85	25.8	4.0	15.7	16.7	16.2	2.0	8.3	4.0	10.3	0.75	-0.3	57°	125	118	99	217	37	379	16.0 %	1.43	0.70	0.09	11.1	3.38	0.30	0.58	1.74	1.19	0.84	0.63	1.59	0.10	10.37	0.15	6.51
7	Soldat	22	64.7	170	15.0	10.15	13.15	8.5	2.9	24.5	4.4	16.3	18.65	17.5	1.9	6.8	4.1	9.0	2.4	-0.2	52°	118	124	91	215	59	392	22.5 %	1.48	0.68	0.09	11.3	2.0	0.50	0.55	1.82	1.36	0.73	0.71	1.40	0.10	9.71	0.14	6.94
8	Soldat	22	83.7	170.5	13.35	9.3	12.3	9.2	4.0	25.5	3.3	16.3	19.0	17.65	2.3	6.7	4.0	9.4	2.0	-0.7	64°	95	146	108	254	54	403	16.3 %	1.44	0.69	0.08	12.7	1.76	0.57	0.37	2.67	1.35	0.74	0.69	1.44	0.10	9.66	0.14	6.69
9	Soldat	22	61.7	171.5	13.5	10.2	11.5	8.65	4.7	24.9	4.1	16.9	19.6	18.3	3.4	4.1	5.4	6.1	3.0	0.2	39°	107	136	118	254	64	425	23.6 %	1.32	0.75	0.08	12.7	1.67	0.60	0.42	2.37	1.15	0.87	0.73	1.36	0.11	9.37	0.15	6.89
10	Soldat	22	69.7	171.5	13.35	9.85	12.4	8.3	4.0	24.6	3.3	17.7	19.2	18.5	4.0	5.1	5.7	6.7	1.5	0.4	57°	106	140	110	250	43	399	17.9 %	1.35	0.74	0.08	12.8	2.47	0.41	0.42	2.36	1.27	0.78	0.75	1.33	0.11	9.27	0.14	6.96
11	Soldat	23	59.2	164	14.0	10.5	12.2	8.3	3.5	24.0	3.7	16.5	18.9	17.7	2.3	6.2	4.2	8.0	2.7	0.25	44°	117	121	93	214	50	381	24,3 %	1.33	0.75	0.09	11.7	2.34	0.43	0.55	1.83	1.30	0.77	0.74	1.36	0.11	9.27	0.15	6.83
12	Soldat	23	67.8	171	14.6	10.6	14.9	8.0	2.35	25.2	3.0	17.3	17.9	17.6	2.3	9.6	3.8	11.1	0.15	-0.3	76°	122	146	88	234	52	408	20.9 %	1.38	0.73	0.09	11.7	2.35	0.43	0.52	1.92	1.66	0.60	0.70	1.43	0.10	9.72	0.15	6.79
13	Soldat	24	63.0	171	14.2	9.5	12.4	8.7	2.6	23.8	5.2	14.2	16.8	15.5	2.0	5.3	4.5	7.9	3.0	0.3	44°	107	101	81	192	46	345	20.6 %	1.49	0.67	0.08	12.0	2.33	0.43	0.56	1.79	1.25	0.80	0.65	1.54	0.09	11.0	0.14	7.18
14	Nicht-Handarbeiter . .	24	70.2	173	14.2	10.3	13.1	7.9	3.2	24.2	3.6	18.4	20.0	19.2	3.2	6.4	5.0	8.2	1.0	-0.6	55°	114	147	121	268	57	439	25 %	1.38	0.73	0.08	12.2	2.03	0.50	0.43	2.35	1.21	0.82	0.79	1.26	0.11	9.01	0.14	7.15
15	Handarbeiter	26	51.7	153	13.7	10.25	12.4	6.4	3.1	21.9	4.2	14.4	15.5	15.0	2.1	6.0	4.2	8.1	1.0	-0.1	56°	110	91	64	155	37	302	9 %	1.34	0.75	0.09	11.2	2.97	0.34	0.71	1.41	1.42	0.70	0.68	1.46	0.10	10.2	0.14	6.99
16	Handarbeiter	26	60.3	165	14.6	11.25	12.85	8.0	2.7	23.5	4.0	17.6	19.1	18.4	1.9	7.0	3.9	8.9	1.5	0	47°	124	134	104	238	52	414	26.2 %	1.29	0.77	0.09	11.3	2.39	0.42	0.52	1.92	1.29	0.78	0.78	1.28	0.11	8.98	0.14	7.02
17	Handarbeiter	26	66.7	172	14.3	11.5	12.7	7.8	4.1	24.6	4.3	17.8	18.4	18.1	2.7	5.7	4.9	7.8	1.2	0.5	51°	123	138	111	249	69	441	21 %	1.23	0.80	0.08	12.0	1.78	0.56	0.49	2.02	1.24	0.80	0.74	1.36	0.11	9.50	0.14	6.95
18	Nicht-Handarbeiter . .	26	56.5	174	12.3	11.0	11.1	7.3	5.1	23.5	4.8	19.7	20.1	19.9	2.4	3.9	4.8	6.3	0.6	0.2	35°	108	149	152	301	69	478	21 %	1.12	0.89	0.07	14.1	1.57	0.64	0.36	2.79	0.98	1.02	0.85	1.18	0.11	8.74	0.14	7.40
19	Handarbeiter	26	60.1	176	13.1	11.6	12.7	9.2	1.5	23.4	4.5	19.6	20.0	19.8	0.9	7.3	3.2	9.6	1.5	1.1	53°	116	171	94	265	73	454	24.5 %	1.13	0.89	0.07	13.4	1.59	0.63	0.44	2.28	1.82	0.55	0.85	1.18	0.11	8.89	0.13	7.52
20	Nicht-Handarbeiter . .	27	85.7	187	14.5	11.4	12.5	8.4	4.45	25.35	4.2	20.1	20.9	20.5	2.0	6.2	4.1	8.3	1.0	-0.1	49°	122	167	138	305	50	477	7.8 %	1.27	0.78	0.08	12.9	2.44	0.41	0.40	2.50	1.21	0.83	0.81	1.24	0.11	9.12	0.14	7.38
21	Nicht-Handarbeiter . .	28	58.9	165	13.0	11.0	11.7	8.1	3.9	23.7	4.0	17.3	18.5	17.9	2.3	5.5	4.3	7.4	1.5	0.2	43°	112	128	120	248	58	418	31 %	1.18	0.85	0.08	12.7	1.93	0.52	0.45	2.21	1.07	0.94	0.76	1.32	0.11	9.22	0.14	6.96
22	Nicht-Handarbeiter . .	29	52.5	161	14.9	10.0	13.8	7.0	3.3	24.1	4.9	16.7	18.1	17.4	1.8	7.1	4.3	9.5	1.2	-0.3	57°	120	122	109	231	62	413	19 %	1.49	0.67	0.09	10.8	1.94	0.52	0.52	1.92	1.12	0.89	0.72	1.39	0.11	9.25	0.15	6.68
23	Handarbeiter	29	60.2	162	15.1	10.1	13.5	8.4	4.0	25.8	3.6	15.4	18.4	16.9	4.0	5.9	5.8	7.7	3.0	0	52°	122	117	105	222	40	384	18 %	1.49	0.67	0.09	10.7	3.05	0.33	0.55	1.82	1.11	0.90	0.65	1.53	0.10	9.59	0.16	6.28
24	Nicht-Handarbeiter . .	30	83.6	180	14.4	11.0	13.6	8.3	3.5	27.5	5.2	18.4	19.1	18.7	1.4	7.1	4.0	9.6	0.7	0	60°	123	152	103	255	69	447	16 %	1.31	0.76	0.08	12.5	1.78	0.56	0.48	2.07	1.48	0.68	0.68	1.47	0.10	9.63	0.15	6.55
25	Nicht-Handarbeiter . .	31	55.6	161	13.4	10.6	11.6	9.6	4.3	25.5	4.7	17.6	18.4	18.0	2.8	6.5	5.1	10.8	2.0	1.1	35°	114	146	103	249	59	422	24 %	1.26	0.79	0.08	12.1	1.92	0.52	0.46	2.19	1.41	0.71	0.71	1.42	0.13	8.90	0.17	6.71

Fortsetzung siehe Rückseite.

Fortsetzung von Tafel I.

1	2	3	4	5	6	7	8	9	10	11	12	13	14	15	16	17	18	19	20	21	22	23	24	25	26	27	28	29	30	31	32	33	34	35	36	37	38	39	40	41	42	43	44	45
Laufende Nummer	Art der Beschäftigung	Lebens-Alter	Körper-Schwere kg	Körper-Länge cm	A	B	C	D	E	F	G	H^I	H^{II}	$\frac{H^I+H^{II}}{2}$	I	K	L	M	N	O	γ	Hz Fl	Lg Fl R	Lg Fl L	Lg Fl R + L	Ob. Msch Fl	Inn. Bst Fl	Herz-Versenkung im Zwerchfell in % von Hz Fl	Herz-Länge : Herz-Breite	Herz-Breite : Herz-Länge	Herz-Länge : Körper-Länge	Körper-Länge : Herz-Länge	Herz-Fläche : Ob. Msch.-Fläche	Ob. Msch.-Fläche : Herz-Fläche	Herz-Fläche : Lungen-Fläche	Lungen-Fläche : Herz-Fläche	Rechte Lungen-Fläche : Linke Lungen-Fläche	Linke Lungen-Fläche : Rechte Lungen-Fläche	Mittlere Lungen-Höhe : Inn. Brust-Weite	Inn. Brust-Weite : Mittlere Lungen-Höhe	Mittlere Lungen-Höhe : Körper-Länge	Körper-Länge : Mittlere Lungen-Höhe	Inn. Brust-Weite : Körper-Länge	Körper-Länge : Inn. Brust-Weite
26	Nicht-Handarbeiter . .	31	58.5	162	12.85	9.85	11.75	8.3	6.9	24.9	4.0	15.8	17.3	16.5	1.8	5.9	3.8	8.0	2.15	0.6	50°	94.5	111	110	221	57.5	372	22.7 %	1.30	0.77	0.08	12.6	1.64	0.61	0.43	2.33	1.01	0.99	0.66	1.51	0.10	9.82	0.15	6.51
27	Nicht-Handarbeiter . .	31	58	166	14.8	11.0	13.4	9.1	4.0	26.5	4.4	18.5	19.7	19.1	2.1	6.9	4.3	9.0	0.2	-1.0	55°	122	170	133	303	63	488	23.4 %	1.35	0.74	0.09	11.2	1.94	0.52	0.40	2.48	1.28	0.78	0.72	1.38	0.12	8.69	0.16	6.26
28	Handarbeiter	31	71.7	169	13.5	10.15	11.9	8.75	3.85	24.5	5.5	16.4	17.5	17.0	2.1	4.3	4.8	7.1	1.15	0.1	55°	106	121	91	212	50	368	11.8 %	1.33	0.75	0.08	12.5	2.12	0.47	0.5	2.0	1.33	0.75	0.70	1.44	0.10	9.94	0.14	6.89
29	Nicht-Handarbeiter . .	31	59.4	169	12.6	10.1	11.5	7.8	3.2	22.5	3.8	17.3	19.5	18.4	2.6	5.1	4.5	7.0	-1.7	0.4	37°	103	129	110	239	60	402	32 %	1.25	0.80	0.07	13.4	1.72	0.58	0.43	2.32	1.17	0.85	0.82	1.22	0.11	9.18	0.13	7.51
30	Handarbeiter	32	59.4	162	13.9	10.3	13.1	8.4	2.6	24.1	3.8	19.0	20.4	19.7	2.0	7.3	3.9	9.2	1.6	0.2	62°	109	136	96	232	69	410	17 %	1.35	0.74	0.09	11.7	1.58	0.63	0.47	2.13	1.42	0.71	0.82	1.22	0.12	8.22	0.15	6.72
31	Nicht-Handarbeiter . .	32	66.2	167	14.4	8.7	13.7	7.5	3.1	24.3	4.5	17.1	19.1	18.1	2.3	6.9	4.5	9.2	1.5	-0.6	55°	104	134	114	248	64	416	17.3 %	1.66	0.60	0.09	11.6	1.63	0.62	0.42	2.38	1.18	0.85	0.74	1.34	0.11	9.23	0.15	6.87
32	Nicht-Handarbeiter . .	33	65.7	167	14.8	9.0	13.25	7.0	4.75	25.0	3.8	19.7	20.25	20.0	3.3	6.1	5.2	8.1	0.55	-0.15	56°	106	144	136	280	53	439	24 %	1.64	0.61	0.09	11.3	2.0	0.5	0.38	2.64	1.06	0.94	0.80	1.25	0.12	8.35	0.15	6.68
33	Nicht-Handarbeiter . .	33	63.9	170	14.8	9.8	12.6	10.0	4.5	27.1	4.8	15.8	18.3	17.0	1.2	6.6	3.6	9.1	1.7	-0.7	53°	111	143	124	258	56	425	19 %	1.51	0.66	0.09	11.5	1.98	0.50	0.43	2.32	1.15	0.87	0.63	1.59	0.10	10.0	0.16	6.27
34	Nicht-Handarbeiter . .	34	55.7	164	14.7	10.7	12.9	7.1	3.6	23.6	4.4	18.9	19.4	19.2	3.1	5.4	5.3	7.6	0.6	0.1	43°	123	147	112	259	55	437	16.3 %	1.37	0.73	0.09	11.2	2.24	0.45	0.47	2.11	1.31	0.76	0.81	1.23	0.12	8.54	0.14	6.95
35	Nicht-Handarbeiter . .	35	56	156.5	13.6	10.2	13.1	6.4	3.1	22.6	4.2	14.9	17.0	16.0	1.0	7.8	3.2	9.85	1.3	-0.4	49°	116	88	90	178	49	343	33.6 %	1.33	0.75	0.09	11.5	2.37	0.42	0.65	1.53	0.98	1.02	0.71	1.41	0.10	9.78	0.14	6.92
36	Nicht-Handarbeiter . .	35	56.2	166	15.0	10.0	12.7	7.8	1.9	22.4	4.2	18.4	21.1	19.7	2.0	6.5	4.1	8.6	2.3	-0.4	51°	114	140	86	226	67	407	20 %	1.50	0.67	0.09	11.1	1.70	0.59	0.50	1.98	1.63	0.61	0.88	1.14	0.12	8.43	0.13	7.41
37	Handarbeiter	35	57	169	15.0	9.7	11.75	9.0	3.2	24.0	5.0	17.9	18.75	17.9	0.9	5.4	3,9	7.9	0.95	-0.3	39°	115	140	114	254	57	426	26.9 %	1.55	0.65	0.09	11.3	2.02	0.49	0.45	2.21	1.23	0.81	0.75	1.34	0.10	9.44	0.14	7.04
38	Nicht-Handarbeiter . .	36	64.1	174	14.0	11.3	12.0	8.0	5.6	26.0	3.6	19.3	20.3	19.8	5.2	5.2	5.0	7.0	0.6	-0.4	40°	118	152	150	302	57	477	20.3 %	1.24	0.80	0.08	12.4	2.07	0.48	0.39	2.56	1.01	0.99	0.76	1.31	0.11	8.79	0.15	6.69
39	Handarbeiter	38	59.3	170	14.3	11.1	13.9	8.8	2.7	25.4	4.8	17.2	19.6	18.4	2.8	6.2	5.2	8.6	2.9	0.5	64°	123	147	120	267	70	450	26 %	1.29	0.77	0.08	11.9	1.76	0.57	0.46	2.17	1.22	0.82	0.72	1.38	0.11	9.24	0.15	6.69
40	Nicht-Handarbeiter . .	39	64.4	167	13.6	11.1	12.9	9.65	3.8	26.4	5.4	17.7	19.1	18.4	1.5	6.0	4.3	8.6	2.0	0.7	50°	121	143	107	250	59	430	21 %	1.23	0.82	0.08	12.3	2.05	0.49	0.48	2.07	1.34	0.75	0.70	1.43	0.11	9.08	0.16	6.33
41	Handarbeiter	39	75.9	170	15.15	10.1	13.6	10.4	3.9	27.85	5.7	18.4	18.3	18.4	1.1	6.8	3.9	9.6	0.45	0.55	54°	121.5	147.5	121	268.5	75	465	27.9 %	1.50	0.67	0.09	11.2	1.62	0.62	0.45	2.21	1.22	0.82	0.66	1.51	0.11	9.24	0.16	6.10
42	Nicht-Handarbeiter . .	40	79.2	174	14.8	10.6	13.6	9.5	3.0	26.1	4.9	16.3	16.3	16.3	1.1	7.6	3.6	10.1	1.5	0.6	61°	119	129	105	234	52	405	24 %	1.40	0.72	0.09	11.8	2.29	0.44	0.51	1.97	1.23	0.81	0.62	1.60	0.09	10.7	0.15	6.67
43	Handarbeiter	40	78.2	171	14.0	11.2	13.2	8.7	5.2	27.1	5.7	20.8	20.8	20.8	1.1	5.9	4.5	8.7	-0.2	-0.2	57°	122	162	133	295	85	402	21 %	1.25	0.80	0.08	12.2	1.44	0.70	0.41	2.42	1.22	0.82	0.77	1.30	0.12	8.22	0.16	6.31
44	Nicht-Handarbeiter . .	41	59.7	165	14.1	9.65	12.6	8.3	3.3	24.15	4.5	17.75	19.1	18.4	2.4	5.7	4.6	7.9	1.6	0.25	57°	103	131.5	79.5	210	59	372	13.6 %	1.46	0.68	0.09	11.7	1.75	0.57	0.49	2.04	1.65	0.60	0.76	1.31	0.11	8.97	0.15	6.83
45	Handarbeiter	43	57.2	174	13.6	11.0	11.5	9.0	4.6	25.0	4.25	19.6	21.3	20.5	2.3	4.9	4.5	7.0	1.35	-0.45	31°	118	165	145	310	74	502	30.5 %	1.24	0.81	0.08	12 8	1.59	0.63	0.38	2.63	1.14	0.88	0.82	1.22	0.12	8.49	0.14	6.96
46	Handarbeiter	44	54.7	166	14.0	9.9	11.2	8.3	4.0	23.5	5.2	15.3	20.2	17.7	2.0	4.0	4.5	6.7	4.6	-0.2	41°	103	118	118	236	54	393	9 %	1.41	0.71	0.08	11.9	1.91	0.52	0.44	2.29	1.0	1.0	0.75	1.33	0.11	9.38	0.14	7 06
47	Nicht-Handarbeiter . .	47	66.2	160	14.4	10.0	13.65	8.0	2.5	24.1	4.25	14.5	17.7	17.6	2·1	7.2	4.3	9.3	-0.7	-1.0	71°	110	134	98	232	62	404	30 %	1.44	0.69	0.09	11.1	1.77	0.56	0.47	2.10	1.37	0.73	0.73	1.37	0.11	9.09	0.15	6.64
48	Handarbeiter	51	55.8	163	12.6	9.8	11.6	9.2	4.9	25.7	5.0	16.0	15.6	15.8	1.9	4.8	4.4	7.2	0.8	0.5	54°	96	132	106	238	72	406	39 %	1.29	0.78	0.08	12.9	1.33	0.75	0.40	2.48	1.25	0.80	0.61	1.63	0.10	10.3	0.16	6.34
49	Handarbeiter	53	53.2	161	13.9	11.0	11.55	9.6	4.9	26.0	4.75	19.75	21.75	20.75	3.0	3.7	5.4	6.1	3.85	1.85	51°	114	162.5	138.5	301	81	496	15.8 %	1.26	0.79	0.09	11.6	1.41	0.71	0.38	2.64	1.17	0.85	0.80	1.25	0.13	7.71	0.16	6.19
50	Nicht-Handarbeiter . .	80	67.75	167	14.4	10.2	14.0	7.6	3.4	25.0	4.5	17.7	18.2	18.0	1.0	8.5	3.3	10.7	-0.3	-0.85	70°	121	128	108	236	68	425	27.2 %	1.41	0.71	0.09	11.6	1.78	0.56	0.51	1.95	1.19	0.84	0.72	1.39	0.11	9.28	0.15	6.68
Grenz-Werte	untere	50.45	153	12.3	8.7	10.6	6.4	1.5	21.9	3.0	14.2	15.5	15.0	0.9	3.9	3.2	6.1	−1.7	−1.0	30°	94	88	79.5	155	37	302	4.8 %	1.12	0.60	0.07	10.7	1.33	0.30	0.34	1.41	0.98	0.55	0.61	1.14	0.09	7.71	0.13	6.10
	obere	85.7	187	15.2	11.6	14.9	10.4	6.9	27.85	5.7	20.8	21.75	20.8	5.2	9.6	5.8	11.1	+4.6	+1.85	76°	125	171	152	310	85	502	39 %	1.66	0.89	0.09	14.1	3.38	0.75	0.71	2.98	1.82	1.02	0.88	1.63	0.13	11.0	0.17	7.52
Mittel-Werte 32		**63.3**	**168**	**14.0**	**10.4**	**12.7**	**8.3**	**3.7**	**24.7**	**4.3**	**17.5**	**18.9**	**18.2**	**2.3**	**6.1**	**4.4**	**8.4**	**+1.4**	**+0.09**	**52°**	**113**	**138**	**110**	**248**	**58**	**419**	**22.2 %**	**1.36**	**0.74**	**0.08**	**12.0**	**2.0**	**0.52**	**0.46**	**2.20**	**1.27**	**0.80**	**0.74**	**1.37**	**0.11**	**9.24**	**0.15**	**6.80**

Masse, gewonnen aus Orthodiagrammen von 50 gesunden Frauen. Sagittal-Aufnahmen im Moritz-Tisch.

Tafel II.

1	2	3	4	5	6	7	8	9	10	11	12	13	14	15	16	17	18	19	20	21	22	23	24	25	26	27	28	29	30	31	32	33	34	35	36	37	38	39	40	41	42	43	44	45
Laufende Nummer	Anzahl der Kinder	Lebens-Alter	Körper-Schwere kg	Körper-Länge cm	A	B	C	D	E	F	G	H^I	H^{II}	$\frac{H}{\left(\frac{H^I+H^{II}}{2}\right)}$	I	K	L	M	N	O	$\measuredangle\gamma$	Hz Fl	Lg Fl R	Lg Fl L	Lg Fl R + L	Ob. Msch Fl	Inn. Bst Fl	Herz-Versenkung im Zwerchfell in % von Hz Fl	Herz-Länge: Herz-Breite	Herz-Breite: Herz-Länge	Herz-Länge: Körper-Länge	Körper-Länge: Herz-Länge	Herz-Fläche: Ob. Msch.-Fläche	Ob. Msch.-Fläche: Herz-Fläche	Herz-Fläche: Lungen-Fläche	Lungen-Fläche: Herz-Fläche	Rechte Lungen-Fläche: Linke Lungen-Fläche	Linke Lungen-Fläche: Rechte Lungen-Fläche	Mittlere Lungen-Höhe: Inn. Brust-Weite	Inn. Brust-Weite: Mittlere Lungen-Höhe	Mittlere Lungen-Höhe: Körper-Länge	Körper-Länge: Mittlere Lungen-Höhe	Inn Brust-Weite: Körper-Länge	Körper-Länge: Inn. Brust-Weite
1	0	18	41.3	163	12.9	8.8	10.7	6 9	2.5	20.15	1.9	16.0	18.2	17.1	1.9	6.9	2.9	7.9	2.5	0.25	35°	92	126.5	103	229.5	30	351.5	22.8 %	1.47	0.68	0.08	12.7	3.07	0.32	0.40	2.49	1.23	0.81	0.84	1.18	0.11	9.53	0.12	8.09
2	0	19	58.3	170	13.8	10.4	12.4	7.9	3.4	23.7	4.0	15 6	16.4	16.0	1.2	7.3	3.2	9.3	0.8	0	53°	112	123	97	220	51	383	35 %	1.33	0.75	0.08	12.3	2.20	0.46	0.51	1.96	1.27	0.79	0.67	1.48	0.09	10.63	0.14	7.17
3	0	20	45.8	153	14.2	10.1	11.9	6.4	1.5	19.8	4.2	15.5	17.95	16.7	1.2	6.0	3.8	8.15	2.1	-0.3	45.5°	105	9.65	78.5	175	47.5	327.5	16.2 %	1.40	0.71	0.09	10.8	2.21	0.45	0.60	1.67	1.23	0.81	0.84	1.18	0.11	9.16	0.13	7.73
4	2	22	50.3	159	13.1	9.5	11.5	6.8	1.75	20.0	3.1	15.9	17.2	16.6	1.6	6.75	3.2	8.25	1.75	0.4	54°	97	110	80	190	44	331	26.8 %	1.38	0.73	0.08	12.1	2.20	0.45	0.51	1.96	1.37	0.73	0.83	1.21	0.10	9.58	0.13	7.95
5	0	23	44.7	157	12.1	9.6	10.4	6.6	2.4	19.4	4.2	15.9	17.4	16.6	1.6	4.5	3.7	6.7	1.5	0	33°	91	109	78.5	187.5	52	330	26 %	1.26	0.79	0.08	13.0	1.75	0.57	0.48	2.05	1.40	0.72	0.86	1.17	0.11	9.46	0.12	8.09
6	0	23	47.4	158	12.5	10.1	10.9	7.1	4.1	22 1	2.7	19.2	19.5	19.3	2.9	5.2	4.3	6.6	1.4	1.1	28°	102	133	125	258	47	407	27 %	1.24	0.81	0.08	12.6	2.17	0.46	0.40	2.53	1.06	0.94.	0.87	1.15	0.12	8.19	0.14	7.15
7	3	23	68.8	165	13 7	10.5	13.0	8.9	1 9	23.9	3.5	15.05	18.1	16.5	1.5	8.0	3.25	9.75	1.6	-1.45	59°	111	119.5	79	198.5	49	358.5	26.2 %	1.30	0.77	0.08	12.05	2.26	0.44	0.56	1.79	1.51	0.66	0.69	1.45	0.10	10.0	0.15	6.90
8	3	24	41.3	147	13.5	9.9	12 4	6.3	0.7	19.4	3.5	16.5	17.45	17.0	1.6	7.25	3.3	9.1	0.95	-0.2	55°	102	110	72	182	50	334	23.5 %	1.36	0.73	0.09	10.8	2.04	0.49	0.56	1.78	1.53	0.65	0.88	1.14	0.12	8.65	0.13	7.58
9	0	24	33.3	155	12.55	9.35	10.2	7.65	3.0	20.8	3.85	17.7	19.15	18.4	0.75	5.6	4.6	7.6	2.85	1.4	40°	88.5	129.5	103.5	233	43.5	365	11.3 %	1.34	0.74	0.08	12.4	2.03	0.49	0.38	2.63	1.25	0.79	0.88	1.13	0.12	8.42	0.13	7.45
10	0	24	42.0	159	11.9	9.1	10.6	7.2	2.7	20.6	2.6	14.3	16.8	15.6	2.2	5.8	3.5	7.1	2.2	0.3	46°	85	101	82	183	43	311	32.3 %	1.31	0.76	0.07	13.4	1.98	0.51	0.46	2.15	1.23	0.81	0.76	1.32	0.10	10.19	0.13	7.72
11	0	24	45.3	160	13.7	10.85	12.4	7.55	1.15	21.1	3.75	16.5	18.3	17.4	0.9	1.5	2.75	9.65	1.4	-0.4	42°	114	116	74	190	49	353	17.9 %	1.26	0.79	0.08	11.8	2.33	0.43	0.60	1.67	1.57	0.64	0.82	1.21	0.11	9.19	0.13	7.58
12	1	25	46.55	152	14.0	9.4	11.2	8.0	2.85	22.0	4.85	16.8	17.55	17.0	0.7	5.7	3.2	8.0	0.75	0.5	35°	102	128	83	211	48	361	24.6 %	1.49	0.67	0.09	10.8	2.12	0.47	0.48	2.07	1.54	0.65	0.77	1.29	0.11	8.94	0.15	6.91
13	0	25	56	155	12.6	9.4	11.4	9.7	3.7	24.8	2.6	15.4	15.8	15.6	2.7	6.1	4.0	7.4	0.25	-0.15	52.5°	103	134	102.5	236.5	29.5	369	27.6 %	1.34	0.75	0.08	12.3	3.49	0.29	0.44	2.30	1.31	0.77	0.63	1.59	0.10	9.93	0.16	6.25
14	4	25	48.8	158	13.1	9.8	11.0	9.2	3.3	23.4	4.6	14.1	16.2	15.15	1.1	7.9	3.4	7.55	2.8	0.6	39°	101	110	99	209	51	361	32.6 %	1.34	0.74	0.08	12,1	1.98	0.51	0.48	2.07	1.11	0.90	0.65	1.54	0.10	10.43	0.15	6.75
15	0	25	58.8	159	13.4	11.8	12.2	8.0.	1.8	22.0	3.7	16.45	18.15	17.3	1.75	6.8	3.6	8.7	1.1	-0.65	50°	117.5	127.5	79	206.5	41	365	14.5 %	1.14	0.88	0.08	11.8	2.85	0.35	0.57	1.76	1.61	0.62	0.79	1.27	0.11	9.19	0.14	7.23
16	4	26	40.4	148	12.8	9.5	11.6	7.4	1.9	20.9	3.6	15.7	15.0	15.3	1.3	6.7	3.1	8.5	-0.4	0.2	54°	95	108	77	185	48	328	41 %	1.35	0.74	0.09	11.6	1.98	0.51	0.51	1.95	1.40	0.71	0.73	1.37	0.10	9.67	0.14	7.08
17	1	26	41.3	150	12.45	9.4	11.05	7.9	3.45	22.4	4.5	14.6	15.1	14.85	1.2	7.1	3.95	7.1	0.5	0	55°	90.5	101	79	180	41.5	312	30.9 %	1.32	0.75	0.08	12.1	2.18	0.46	0.50	2.0	1.28	0.78	0.66	1.51	0.10	10.1	0.15	6.69
18	2	26	50.5	153	13.2	9.2	11.8	9.5	2.1	23.3	4.2	18.0	18.3	18.15	1.4	6.15	3.5	8.2	1.6	1.3	47°	96	142	88	230	48	374	20.3 %	1.43	0.69	0.08	11.6	2.0	0.5	0.42	2.40	1.61	0.62	0.78	1.28	0.12	8.43	0.15	6.56
19	1	26	45.3	153	12.9	9.8	11.55	7.2	1.75	20.5	4.15	16.9	18.0	17.45	2.0	5.45	4.05	7.5	0.8	-0.25	54°	97	127	82	209	45.5	351.5	11.3 %	1.32	0.76	0.08	11.9	2.13	0.47	0.46	2.2	1.55	0.65	0.85	1.17	0.11	8.77	0.13	7.46
20	0	26	50.3	157	12.9	10.2	10.9	9.0	3.5	23.4	3.95	15.8	17.3	16.55	0.9	6.0	2.9	8.0	2.1	0.6	53°	109	131	97	228	44	371	14.7 %	1.26	0.79	0.08	12.2	2.48	0.40	0.47	2.09	1.35	0.74	0.71	1.41	0.11	9.49	0.15	6.71
21	4	26	50.8	160	13.0	10.7	12.1	6.7	2.8	21.6	2.8	17.2	16.8	17.0	2.8	6.5	4.2	7.9	0.4	0.7	47°	108	118	110	228	39	375	27 %	1.21	0.82	0.08	12.3	2.77	0.36	0.47	2.11	1.07	0.93	0.79	1.27	0.11	9.41	0.14	7.41
22	1	27	48.8	148	13.4	10.0	12.3	7.4	2.9	22.5	3.5	14.6	15.6	15.1	1.4	6.9	3.65	8.6	0.65	-0.2	37°	110	114	102	216	35	361	33.6 %	1.34	0.75	0.09	11.0	3.14	0.32	0.51	1.96	1.11	0.89	0.67	1.49	0.10	9.8	0.15	6.58
23	0	27	53.55	158	13.15	9.5	10.85	7.5	4.3	22.65	3.25	15.0	16.5	15.75	4.0	3.6	5.65	5.2	2.15	0.6	32°	98.5	110	99	209	41	348.5	31.4 %	1.38	0.72	0.08	12.0	2.40	0.40	0.47	2.12	1.11	0.90	0.69	1.44	0.10	10.0	0.14	6.97
24	3	27	43.8	160	12.95	9.9	11.65	7.9	3.0	22.5	3.2	16.6	17.65	17.1	2.5	6.0	4.1	7.5	1.75	0.7	40°	104	125	97	222	44	370	18.2 %	1.31	0.76	0.08	12.4	2.36	0.42	0.46	2.13	1.29	0.78	0.76	1.32	0.11	9.36	0.14	7.11
25	1	28	55.55	161	14.2	10.5	12.35	7.1	3.3	22.65	3.4	16.8	18.7	17.75	3.7	5.2	5.4	6.9	2.8	0.9	45°	116	107	100	207	58	381	27.6 %	1.35	0.74	0.09	11.3	2.0	0.5	0.56	1.78	1.07	0.93	0.79	1.27	0.11	9.07	0.14	7.11

Fortsetzung siehe Rückseite.

Fortsetzung von Tafel II.

1	2	3	4	5	6	7	8	9	10	11	12	13	14	15	16	17	18	19	20	21	22	23	24	25	26	27	28	29	30	31	32	33	34	35	36	37	38	39	40	41	42	43	44	45
Laufende Nummer	Anzahl der Kinder	Lebens-Alter	Körper-Schwere kg	Körper-Länge cm	A	B	C	D	E	F	G	H^I	H^{II}	$\frac{H}{(H^I+H^{II})/2}$	I	K	L	M	N	O	$\measuredangle\gamma$	Hz Fl	Lg Fl R	Lg Fl L	Lg Fl R + L	Ob. Msch Fl	Inn. Bst Fl	Herz-Versenkung im Zwerchfell in % von Hz Fl	Herz-Länge: Herz-Breite	Herz-Breite: Herz-Länge	Herz-Länge: Körper-Länge	Körper-Länge: Herz-Länge	Herz-Fläche: Ob. Msch.-Fläche	Ob. Msch.-Fläche: Herz-Fläche	Herz-Fläche: Lungen-Fläche	Lungen-Fläche: Herz-Fläche	Rechte Lungen-Fläche: Linke Lungen-Fläche	Linke Lungen-Fläche: Rechte Lungen-Fläche	Mittlere Lungen-Höhe: Inn. Brust-Weite	Inn. Brust-Weite: Mittlere Lungen-Höhe	Mittlere Lungen-Höhe: Körper-Länge	Körper-Länge: Mittlere Lungen-Höhe	Inn. Brust-Weite: Körper-Länge	Körper-Länge: Inn. Brust-Weite
26	0	29	64.3	160	13.9	9.8	12.75	8.3	1.3	22.3	3.75	14.4	16.7	15.55	1.4	7.6	3.3	9.4	2.2	-0.2	51°	106	125	82	207	55	368	39.6 %	1.42	0.70	0.09	11.51	1.93	0.52	0.51	1.95	1.52	0.66	0.69	1.43	0.10	10.3	0.14	7.17
27	0	29	58.3	173	13.1	10.5	11.25	8.15	2.1	21.4	3.6	20.5	22.2	21.35	1.8	5.9	3.1	7.65	1.9	0.25	45°	104	148.5	104.5	253	58	415	6.7 %	1.25	0.80	0.08	13.21	1.79	0.56	0.41	2.43	1.42	0.70	0.99	1.0	0.12	8.10	0.12	8.09
28	4	30	52.3	158	14.8	9.6	13.85	8.85	1.15	23.8	3.8	15.05	16.5	15.8	2.0	8.0	3.9	9.9	2.65	1.2	60°	116	118	70	188	46	350	21.9 %	1.54	0.66	0.09	10.6	2.52	0.39	0.61	1.62	1.69	0.59	0.66	1.51	0.10	10.0	0.15	6.64
29	3	30	67.1	165	13.2	10.2	10.9	6.2	4.7	21.8	3.5	17.2	17.7	17.4	3.4	3.9	5.1	5.7	0.6	0.2	43°	101	121	120	241	49	391	34 %	1.29	0.77	0.08	12.5	2.06	0.49	0.42	2.39	1.01	0.99	0.79	1.25	0 11	9.48	0.13	7.57
30	0	31	48.4	145	13.75	9.4	12.3	8.7	2.1	23.1	3.9	12.7	16.1	14.4	2.1	6.3	4.0	8.2	3.4	0	57°	99.5	98	83	181	39.5	320	15 %	1.46	0.68	0.09	10.55	2.52	0.39	0.55	1.81	1.18	0.85	0.62	1.60	0.10	10.07	0.16	6.28
31	0	31	60.3	157	14 7	10.4	12.35	8.25	2.0	22.6	4.25	15.6	17.4	16.5	1.75	6.3	3.9	8.4	1.65	-0.2	42°	118	128	87	215	42	375	34.7 %	1.41	0.71	0.09	10.6	2.81	0.36	0.55	1.82	1.47	0.68	0.73	1.37	0.11	9.52	0.14	6.95
32	0	31	62 3	162	13.8	8.2	12.1	8.2	1.55	21.85	2.9	13.5	17.15	15.3	1.2	8.05	2.7	9.5	2.1	-1.6	52°	94	114	100	214	45	353	25 %	1.68	0.59	0.08	11.7	2.09	0.48	0.44	2.28	1.14	0.88	0.70	1.43	0.09	10.59	0.13	7.41
33	3	32	50.7	155	12.3	9.5	10.8	8.0	4.3	23.1	2.9	15.6	16.3	15.9	2.7	5.2	4.1	6.6	1.3	0.6	40°	95.5	135	107.5	242.5	40	378	22 %	1.29	0.77	0.08	12.6	2.39	0.42	0.39	2.54	1.26	0.79	0.69	1.45	0 10	9.75	0.15	6.71
34	0	32	70.8	156	15.2	9.7	13.15	7.2	1.8	22.1	4.7	15.3	18.35	16.8	1.75	6.7	4.1	9.0	3.05	0	51°	112	111	84	195	50.5	357.5	9.9 %	1.57	0.64	0.10	10.3	2.22	0.45	0.57	1.74	1.32	0.76	0.76	1.32	0.11	9.29	0.14	7.06
35	3	32	51.5	162	13.6	9.8	12.4	7.7	1.4	21.5	5.0	16.0	18.2	17.1	0.2	7.2	2.8	9.6	2.0	-0.1	49°	107	120	81	201	63	371	29 %	1.39	0.72	0.08	11.9	1.70	0.59	0.53	1.88	1.48	0.67	0.80	1.26	0.11	9.47	0.13	7.53
36	7	33	77.3	161	14.2	10.2	13.6	7.7	1.7	23.15	4.0	12.65	18.7	15.2	2.5	7.1	4.5	9.1	5.5	-0.6	65°	115.5	103	92	195	43	353.5	13.4 %	1.39	0.72	0.09	11.34	2.69	0.37	0.59	1.69	1.12	0.89	0.65	1.52	0.09	10.59	0.14	6.95
37	0	33	56.8	161.5	13.2	10.5	12.2	6.9	2 2	21.4	4.0	15.1	17.2	16.15	1.7	6.6	3.7	8.5	2.25	0.15	43°	112	110	90	200	50	362	27.7 %	1.26	0.79	0.08	12.2	2.24	0.45	0.56	1.79	1.22	0.80	0.75	1.32	0.10	10.0	0.13	7.55
38	7	33	53.8	162	13.3	10.4	11.2	7.2	3.4	22.2	5.5	18.75	18.75	18.75	2.0	3.65	4.75	6.4	0	0	31°	108	135	110	245	57	410	25.9 %	1.28	0.78	0.08	12.2	1.89	0.53	0.44	2.27	1.23	0.81	0.84	1.18	0.12	8.64	0.14	7.29
39	0	33	58 9	165	13.9	10.0	12.5	6.2	2.3	21.0	4.0	19.0	20.0	19.5	2.2	6.2	4.2	8.2	0.3	-0.6	49°	110	132	96	228	58	396	21 %	1.39	0.72	0.08	11.9	1.90	0.53	0.48	2.07	1.38	0.73	0.93	1.08	0.12	8.46	0.13	7.86
40	0	34	57.3	148	13.0	9.6	11.7	8.1	0.9	20.9	4.2	14.0	17.6	15.8	1.85	5.7	3.9	7.8	3.7	0	52°	94.5	101.5	55.5	157	34.5	286	11.6 %	1.35	0.74	0.08	11.4	2.74	0.36	0.60	1.66	1.83	0.55	0.75	1.32	0.11	9.37	0.14	7.08
41	1	38	48.3	160	14.6	9.7	13.3	6.8	1.9	22.0	3.8	14.6	17.9	16.2	0.9	8.6	2.8	10.5	2.6	-0.6	56°	111	99	91	190	52	353	15 %	1.51	0.67	0.09	10.9	2.13	0.47	0.58	1.71	1.09	0.92	0.74	1.36	0.10	9.88	0.14	7.27
42	0	40	95.68	158	14.5	9.5	13.9	7.8	2.3	24.0	5.45	12.5	13.2	12.85	2.6	5.85	5.35	8.55	1.6	0.85	67°	118	90	66.5	156.5	41.5	316	35.6 %	1.53	0.66	0.09	10.9	2.84	0.35	0.75	1.33	1.35	0.74	0.53	1.87	0.08	12.3	0.15	6.58
43	0	42	62.55	161	13.0	9.85	11.5	8.5	5.2	25.2	4.4	14.5	17.65	16.1	2.5	4.65	4.7	6.8	3.1	0	53°	93.5	117	108	225	44.5	363	20.3 %	1.32	0.76	0.08	12.4	2.10	0.48	0.42	2.41	1.08	0.92	0.64	1.57	0.10	10.0	0.16	6.39
44	2	42	48.6	162	13.0	9.5	10.8	7.1	2.6	20.5	4.4	17.8	21.3	19.5	1.9	4.6	4.0	6.8	3.4	0	34°	99.5	138	101	239	65	403.5	19 %	1.37	0.73	0.08	12.5	1.53	0.65	0.42	2.40	1.37	0.73	0.95	1.05	0.12	8.31	0.13	7.90
45	4	44	74.3	155	14.2	10.3	13.0	7.75	2.8	23.6	4.7	15.1	15.85	15.5	2.5	5.95	4.8	8.25	0.75	0	55°	116	108	88	196	54	366	29.4 %	1.38	0.73	0.09	10.9	2.15	0.47	0.59	1.69	1.23	0.81	0.66	1.52	0.10	10.0	0.15	6.57
46	0	45	37.3	154	13.0	9.6	10.85	8.1	2.95	21.8	3.4	19.2	19.4	19.3	0.8	6.6	2.45	8.35	0.15	0	51°	96	131	93	224	54	374	20.2 %	1.35	0.74	0.08	11.8	1.78	0.56	0.43	2.33	1.41	0.71	0.89	1.13	0.13	7.98	0.14	7.06
47	1	46	76.3	154	12.55	8.8	11.95	9.6	3.1	24.65	4.45	14.5	17.5	16.0	0.7	6.8	2.9	9.05	2.95	0	56°	90	121.5	71	192.5	47.5	330	7.2 %	1.43	0.70	0.08	12.3	1.89	0.53	0.47	2.14	1.71	0.58	0.65	1.54	0.10	9.62	0.16	6.24
48	0	47	51.3	156	13.4	10.35	13.25	7.45	1.35	22.05	4.2	16.15	18.35	17.25	0.95	8.1	3.0	10.2	1.25	-0.95	52°	113.5	116.5	86.5	203	52.5	369	19.3 %	1.29	0.77	0.09	11.7	2.16	0.46	0.55	1.79	1.35	0.74	0.78	1.28	0.11	9.04	0.14	7.07
49	3	53	53.3	148	13.8	8.95	13.0	8.2	2.1	23.3	3.75	17.2	18.7	17.95	0.9	7.9	3.3	9.75	1.4	-0.2	61°	96	130	102	232	61	389	21.4 %	1.54	0.65	0.09	10.7	1.57	0.64	0.41	2.42	1.27	0.78	0.77	1.29	0.13	8.24	0.16	6.35
50	5	76	51.3	151	13.7	10.6	13.8	6.2	0.4	20.3	4.8	18.1	19.8	18.95	1.35	7.6	3.7	10.05	0.7	-0.85	70°	117	122	93	215	75	407	33.3 %	1.29	0.77	0.09	11.0	1.56	0.64	0.54	1.84	1.31	0.76	0.93	1.07	0.12	7.96	0.13	7.44
Grenz-Werte untere			33.3	145	11.9	8.2	10.2	6.2	0.4	19.4	1.9	12.5	13.2	12.85	0.2	1.5	2.45	5.2	− 0.4	− 1.6	31°	85	90	55.5	156.5	29.5	286	6.7 %	1.14	0.64	0.07	10.3	1.53	0.29	0.38	1.33	1.01	0.55	0.53	1.0	0.08	7.96	0.12	6.24
Grenz-Werte obere			95.68	173	15.2	11.8	13.9	9.7	5.2	25.2	5.5	20.5	22.2	21.35	4.0	8.6	5.65	10.5	+ 5.5	+ 1.4	70°	118	148.5	125	258	75	415	41 %	1.68	0.88	0.10	13.4	3.49	0.65	0.75	2.63	1.83	0.99	0.99	1.87	0.13	12,3	0.16	8.09
Mittel-Werte		**31**	**54**	**157**	**13.4**	**9.8**	**11.9**	**7.7**	**2.5**	**22**	**3.9**	**15.9**	**17.6**	**16.8**	**1.8**	**6.2**	**3.8**	**8.2**	**+ 1.7**	**+ 0.07**	**48°**	**104**	**119**	**91**	**210**	**48**	**362**	**32.6 %**	**1.38**	**0.74**	**0.08**	**11.8**	**2.2**	**0.46**	**0.50**	**2.0**	**1.33**	**0.77**	**0.76**	**1.33**	**0.11**	**9.45**	**0.14**	**7.14**

Masse, gewonnen aus den **Orthodiagrammen,** die in diesem Buche, durch Photographie auf 1/3 lin. verkleinert, wiedergegeben sind.

Tafel III.

1	2	2a	3	4	5	6	7	8	9	10	11	12	13	14	15	16	17	18	19	20	21	22	23	24	25	26	27	28	29	30	31	32	33	34	35	36	37	38	39	40	41	42	43	44	45
Nummer der Bilder	Diagnose	Anzahl der Kinder	Lebens-Alter	Körper-Schwere kg	Körper-Länge cm	A	B	C	D	E	F	G	H^I	H^{II}	$\frac{H^I+H^{II}}{2}$	I	K	L	M	N	O	$\sphericalangle\gamma$	Hz Fl	Lg Fl R	Lg Fl L	Lg Fl R + L	Ob. Msch Fl	Inn. Bst Fl	Herz-Versenkung im Zwerchfell in % von Hz Fl	Herz-Länge: Herz-Breite	Herz-Breite: Herz-Länge	Herz-Länge: Körper-Länge	Körper-Länge: Herz-Länge	Herz-Fläche: Ob. Msch.-Fläche	Ob. Msch.-Fläche: Herz-Fläche	Herz-Fläche: Lungen-Fläche	Lungen-Fläche: Herz-Fläche	Rechte Lungen-Fläche: Linke Lungen-Fläche	Linke Lungen-Fläche: Rechte Lungen-Fläche	Mittlere Lungen-Höhe: Inn. Brust-Weite	Inn. Brust-Weite: Mittlere Lungen-Höhe	Mittlere Lungen-Höhe: Körper-Länge	Körper-Länge: Mittlere Lungen-Höhe	Inn. Brust-Weite: Körper-Länge	Körper-Länge: Inn. Brust-Weite
A. Gesunde.																																												
6	Gesunder Junge	—	16	35.6	152	12.0	8.4	10.6	6.8	4.0	21.3	3.3	15.1	15.5	15.3	1.5	5.7	3.2	7.4	0.4	0.2	47°	80	89	82	172	37.5	289.5	29 %	1.43	0.7	0.08	12.7	2.13	0.47	0.47	2.15	1.09	0.92	0.72	1.39	0.10	9.93	0.14	7.14
14	Atmungs-Aufnahmen																																											
	Gesunder Junge Tief-Exsp. .	—	—	—	—	12.7	9.6	12.4	6.6	3.1	22.15	2.75	12.2	11.85	12.02	2.9	6.8	4.3	8.2	0.15	0.45	72°	86.5	72	66	138	34	258.5	40 %	1.32	0.76	0.08	12.5	2.54	0.39	0.63	1.59	1.09	0.92	0.54	1.84	0.08	13.23	0.14	7.18
	Atem-Pause	—	15	51.5	159	12.0	9.0	12.0	7.0	4.0	23.0	4.0	14.5	13.3	13.9	2.5	5.5	4.5	7.5	-0.9	0.3	71°	85	100	74	174	37	296	16 %	1.33	0.75	0.08	13.2	2.30	0.44	0.49	2.05	1.35	0.74	0.60	1.65	0.09	11.44	0.14	6.91
	Tief-Insp. .	—	—	—	—	13.0	9.1	11.4	8.9	5.25	25.6	4.6	17.6	19.45	18.53	2.4	4.45	4.7	6.8	1.9	0.2	54°	88	144	110	254	50	392	2 %	1.43	0.70	0.08	12.2	1.76	0.57	0.35	2.89	1.31	0.76	0.72	1.38	0.12	8.58	0.16	6.21
15	Aufnahmen im Liegen und Stehen																																											
	Gesund. Mädchen Im Liegen	—	16	45	157	12.7	9.9	12.0	7.8	2.0	21.8	3.4	13.4	15.2	14.3	1.8	6.8	3.5	8.4	2.0	0.2	53°	97	95	63	158	30	285	13 %	1.28	0.78	0.08	12.4	3.23	0.31	0.61	1.63	1.51	0.66	0.66	1.52	0.09	10.9	0.14	7.20
	Im Stehen	—				12.3	9.5	10.5	7.1	3.0	20.6	2.8	16.5	17.9	17.2	2.4	5.4	3.8	6.7	1.7	0.2	28.5°	93	114	104	218	33	344	21 %	1.29	0.77	0.08	12.8	2.82	0.35	0.43	2.34	1.09	0.91	0.83	1.19	0.11	9.13	0.13	7.62
27	Gesundes Mädchen	—	5¾	15.9	118	9.1	7.7	8.2	5.3	3.0	16.5	2.6	12.4	12.8	12.6	1.55	4.0	2.9	5.3	-0.3	0	43°	52.5	69	52	121	22	195.5	19 %	1.18	0.85	0.08	13.0	2.39	0.42	0.43	2.30	1.33	0.75	0.76	1.31	0.11	9.37	0.14	7.15
28	Gesunder Junge	—	11	33.4	145	12.2	8.7	12.0	6.8	2.2	20.9	3.4	14.0	16.2	15.1	1.9	6.7	3.6	8.4	1.4	-0.9	67°	83	94	74	168	40	291	16 %	1.40	0.71	0.08	11.9	2.08	0.48	0.49	2.02	1.28	0.79	0.72	1.38	0.10	9.60	0.14	6.94
29	Gesundes Fräulein	—	24	41.4	159	11.9	9.1	10.6	7.2	2.7	20.6	2.6	14.3	16.8	15.6	-2.2	5.8	3.5	7.1	2.2	-0.3	46°	85	101	82	183	43	311	32 %	1.31	0.76	0.08	13.4	1.98	0.51	0.46	2.15	1.23	0.81	0.76	1.32	0.10	10.2	0.13	7.71
30	Gesunde Frau	3	27	43.8	160	13.0	9.9	11.6	7.9	3.0	22.5	3.2	16.6	17.6	17.2	2.5	6.0	4.1	7.5	1.7	0.7	40°	104	125	97	222	44	370	18 %	1.31	0.76	0.08	12.3	2.36	0.42	0.47	2.14	1.29	0.78	0 76	1.31	0.11	9.30	0.14	7.11
31	Gesunder Herr	—	27	58.5	173	14.6	10.4	12.3	8.9	4.3	25.5	6.0	17.4	18.8	18.1	0.8	5.5	3.8	8.5	0.9	-0.6	41°	118	135	128	263	73	454	29 %	1.40	0.71	0.08	11.7	1.62	0.61	0.45	2 23	1.05	0.95	0.71	1.40	0.10	9.56	0.15	6.78
32	Gesunde Frau	2	29	61.1	161	13.1	11.0	11.7	6.6	3.2	21.5	4.0	18.7	19.5	19.1	2.6	5.1	4.6	7.1	0.6	-0.2	37°	113	130	112	242	59	414	26 %	1.19	0.84	0.08	12.3	1.91	0.52	0.47	2.14	1.16	0.86	0.89	1.13	0.12	8.43	0.13	7.49
34	Gesunder Herr	—	26	60.3	165	14.6	11.2	12.8	8.0	2.7	23.5	4.0	17.6	19.1	18.4	1.9	7.0	3.9	8.9	1.5	0	47°	124	134	104	238	52	414	26 %	1.30	0.77	0.09	11.3	2.38	0.42	0.52	1.92	1.30	0.78	0.78	1.28	0.11	8.97	0.14	7.02
B. Kranke.																																												
35	Herz-Hypertr. Fetter Herr .	—	56	120.2	178	17.6	13.2	15.9	8.1	2.5	25.4	6.9	18.0	17.5	17.7	1.9	7.0	5.4	10.4	0.7	1.15	50°	177	122	94	216	76	469	35 %	1.33	0.75	0.10	10.1	2.33	0.43	0.82	1.22	1.30	0.77	0.70	1.44	0.10	10.06	0.14	7.01
36	Herz-Hypertr., idiopath. Uebermüdete Frau . . .	13	36	61.8	154	16.2	11.8	14.3	6.5	1.9	22.7	4.6	17.5	17.5	17.5	2.3	7.4	4.6	9.8	0.2	0.2	46°	153	107	97	204	58	415	33 %	1.37	0.73	0.10	9.5	2.64	0.38	0.75	1.33	1.10	0.91	0.77	1.30	0.11	8.8	0.15	6.78
37	Herz-Hypertr., idiopath. Schlemmer	—	47	84.7	178	18.7	12.0	17.0	8.9	1.8	27.8	6.0	14.7	18.3	16.5	2.2	8.7	5.2	11.7	3.8	0.2	62°	180	115	102	217	56	453	13 %	1.56	0.64	0.10	9.5	3.21	0.31	0.83	1.21	1.13	0.89	0.59	1.68	0.09	10.79	0.16	6.40
38	Herz-Hypertr. Potator. . .	—	50	78.7	166	17.1	10.9	15.7	9.0	0.8	25.5	3.7	15.3	17.3	16.3	1.2	10.7	3.0	12.6	2.0	-0.2	53°	150	126	65	191	55	396	24 %	1.57	0.64	0.10	9.7	2.73	0.37	0.78	1.27	1.94	0.52	0.64	1.56	0.10	10.18	0.15	6.51
39	Kleines Herz. Hyster. Fräulein	—	45	41.0	154	11.8	9.5	10.0	9.0	4.2	23.2	4.1	18.2	18.1	18.1	1.1	4.8	3.1	6 9	0.3	0.4	30°	88	145	120	265	64	417	33 %	1.24	0.81	0.08	13.1	1.38	0.73	0.33	3.01	1.21	0.83	0.78	1.28	0.12	8.51	0.15	6.64
41	Frau. Herz-Hypoplasie. Emphysem.	4	37	43.6	158	11.8	8.6	9.5	8.2	4.2	21.9	3.2	19.7	21.0	20.3	2.3	4.0	3.9	5.6	1.4	0.2	32°	75	145	124	269	51	395	12 %	1.37	0.73	0.07	13.4	1.47	0.68	0.28	3.59	1.17	0.86	0.93	1.08	0.13	7.78	0.14	7.21
42	Herr. Leber-Cirrhose . . .	—	47	60.0	170	15.5	11.9	13.9	8.2	3.0	25.1	6.3	16.7	18.2	17.4	1.9	5.7	5.0	8.9	2.6	1.0	47°	133	116	92	208	62	403	17 %	1.33	0.70	0.09	11.0	2·15	0.47	0.64	1.56	1.26	0.79	0.69	1.44	0.10	9.77	0 15	6.77
43	Herr. Org. Mitral-Ins. durch Rheumat.	—	32	68.0	169	16.6	12.0	15.5	7.7	1.6	24.8	4.4	18.4	20.9	19.6	3.2	7.9	5.4	10.1	2.6	0.1	63°	160	143	101	243	53	456	16 %	1.38	0.72	0.10	10 2	3.02	0.33	0.66	1.52	1.42	0.71	0.79	1.27	0.12	8.62	0.15	6.81
44	Herr. Org. Mitral-Ins. d. Rheum.	—	26	59.2	168	15.8	11.5	14.1	7.5	3.2	24.8	4.2	16.4	18.3	17.4	2.4	7.5	4.5	9.6	1.5	-0.5	51°	143	116	107	223	51	417	23 %	1.37	0.73	0.09	10.6	2.80	0.36	0.64	1.56	1.08	0.92	0.70	1.43	0.10	9.66	0.15	6.77
45	Junger Mann. Struma. Leichte funct. Mitral-Insuff.	—	17	51.0	171	13.6	10.2	12.3	6.9	4.2	23.4	4.7	17.0	17.6	17.3	1.3	6.2	3.7	8.6	-0.2	-0.8	47°	111	121	102	223	55	389	18 %	1.33	0.75	0.08	12.6	2.02	0.50	0.50	2.01	1.19	0.84	0.74	1.35	0.10	9.88	0.14	7.31
46	Frau. Morb. Brightii. Funct. Mitral-Insuff.	8	49	83.8	160	17.2	12.5	15.5	6.4	2.5	24.4	6.1	18.7	17.8	18.2	3.0	6.3	6.1	9.4	-0.9	0	59°	170	103	93	196	57	423	25 %	1.38	0.73	0.11	9.3	2.98	0.34	0.87	1.15	1.11	0.90	0.75	1.34	0.11	8.79	0.15	6.56
47	Dieselbe nach 7 Monaten .	8	50	85.6	160	16.5	12.1	15.9	6.5	1.7	24.1	3.6	19.0	16.8	17.9	3.0	9.3	4.8	11.1	-2.3	0	63°	156	137	101	238	57	451	37 %	1.36	0.73	0.10	9.7	2.74	0.37	0.66	1.53	1.36	0.74	0.74	1.35	0.11	8.94	0.15	6.64

Fortsetzung siehe Rückseite.

Fortsetzung von Tafel III.

1	2	2a	3	4	5	6	7	8	9	10	11	12	13	14	15	16	17	18	19	20	21	22	23	24	25	26	27	28	29	30	31	32	33	34	35	36	37	38	39	40	41	42	43	44	45
Nummer der Bilder	Diagnose	Anzahl der Kinder	Lebens-Alter	Körper-Schwere kg	Körper-Länge cm	A	B	C	D	E	F	G	H^I	H^{II}	$\frac{H}{\left(\frac{H^I+H^{II}}{2}\right)}$	I	K	L	M	N	O	$\measuredangle_Z$	Hz Fl	Lg Fl R	Lg Fl L	Lg Fl R + L	Ob. Msch Fl	Inn. Bst Fl	Herz-Versenkung im Zwerchfell in % von Hz Fl	Herz-Länge: Herz-Breite	Herz-Breite: Herz-Länge	Herz-Länge: Körper-Länge	Körper-Länge: Herz-Länge	Herz-Fläche: Ob. Msch.-Fläche	Ob. Msch.-Fläche: Herz-Fläche	Herz-Fläche: Lungen-Fläche	Lungen-Fläche: Herz-Fläche	Rechte Lungen-Fläche: Linke Lungen-Fläche	Linke Lungen-Fläche: Rechte Lungen-Fläche	Mittlere Lungen-Höhe: Inn. Brust-Weite	Inn. Brust-Weite: Mittlere Lungen-Höhe	Mittlere Lungen-Höhe: Körper-Länge	Körper-Länge: Mittlere Lungen-Höhe	Inn. Brust-Weite: Körper-Länge	Körper-Länge: Inn. Brust-Weite
48	Herr. Morb. Brightii. Funct. Mitral-Insuff.	—	39	66.7	174	20.2	14.4	18.6	8.8	1.9	28.8	5.4	21.0	22.4	21.7	2.6	10.6	5.3	13.3	0.45	-0.9	50°	223	174	110	284	70	577	16 %	1.40	0.71	0.12	8.6	3.19	0.31	0.78	1.27	1.58	0.63	0.75	1.33	0.12	8.02	0.17	6.04
49	Herr. Tumor retrosternalis Struma	—	64	78.7	169	18.2	12.0	16.2	9.1	1.6	26.9	7.3	—	—	—	0.6	8.3	4.3	11.9	3.9	—	60°	164	—	—	—	—	—	15 %	1.52	0.66	0.11	9.3	—	—	—	—	—	—	—	—	—	—	0.16	6.28
50	Frau. Stenose u. Insuff. der Aorten kl.	9	44	55.3	157	16.8	13.0	14.6	8.3	0.9	23.8	3.8	17.8	19.6	18.7	1.5	9.3	3.4	11.2	0.9	-0.8	48°	163	140	82	222	60	445	29 %	1 29	0.77	0.11	9.3	2.72	0.37	0.73	1.36	1.71	0.59	0.79	1.27	0.12	8.40	0.15	6.60
52	Dieselbe	9	44	55.3	157	14.6	11.9	14.1	8.3	1.6	24.0	4.2	17.4	18.9	18.1	2.7	7.2	4.8	9.3	2.3	0.8	50°	133	142	87	229	56	418	20 %	1.23	0.82	0.09	10.8	2.38	0.42	0.58	1.72	1.63	0.61	0.75	1.33	0.12	8.67	0.15	6.54
53	Herr. Stenose u. Insuff. der Aorten kl. Stenokardie	—	53	62.3	162	17.6	12.0	15.5	7.8	2.0	25.3	6.7	15.3	20.2	17.8	2.0	6.7	5.3	10.1	4.2	-0.6	56°	150	106	93	199	56	405	18 %	1.47	0.68	0.11	9.2	2 68	0.37	0.75	1.33	1.14	0.88	0.70	1.42	0.11	9.10	0.16	6.40
54	Frau. Arteriosklerose d. Aorta u. der Cor.-Art. Stenokardie	8	51	51.8	151	12.6	9.0	12.1	5.7	3.3	21.2	2.8	17.5	18.7	18.2	2.2	7.1	3.7	8.5	1.1	0	69°	90	110	98	208	55	353	18 %	1.40	0.71	0.08	12.0	1.64	0.61	0.44	2.31	1.12	0.89	0.86	1.16	0.12	8.30	0.14	7.12
55	Fräulein. Perikarditis gonnorrhoica	—	26	51.8	153	13.4	10.4	13.0	7.6	0.6	21.0	3.7	14.2	15.9	15.0	0.35	8.9	2.2	10.8	1.7	0	64°	109	98	51	149	46	304	12 %	1.29	0.78	0.09	11.4	2 37	0.42	0.73	1.37	1.92	0 52	0.71	1.40	0.10	10.2	0.14	7.29
56	Herr. Vitium cordis cong.	—	65	47.7	153	17.6	12.8	18.7	6.4	—	25.1	3.3	21.0	21.4	21.2	4.4	10.9	6.1	12.6	0	-0.4	75°	202	133	72	205	44	451	—	1.38	0.73	0.12	8.7	4.59	0.22	0.99	1.01	1.85	0.54	0.84	1.18	0.14	7.22	0.16	6.10
57	Herr. Anteriosklerose	—	58	55.7	161	16.4	11.0	15.0	8.4	1.9	25 3	4.3	19.6	20.9	20.2	1.7	9.0	3.9	11.1	1.0	-0.4	55°	143	155	97	252	77	472	22 %	1.49	0.67	0.10	9.82	1.86	0.54	0.57	1.76	1.60	0.63	0.80	1.25	0.13	7.97	0.16	6.36
58	Frau. Aneurysma arcus et aortae descendentis	5	41	44.8	154	14.6	9.6	14.3	8.9	0.7	24.0	4.0	17.3	19.7	18.5	0.7	9.6	2.6	11.7	2.7	0.2	75.5°	117	132	48	180	127	424	17 %	1.52	0.66	0.09	10.5	0.92	1.09	0.65	1.54	2.75	0 36	0.77	1.30	0.12	8.32	0.16	6.42
59	Frau. Lungen-Emphysem.	6	42	39.5	153	12.4	10.5	10.8	6.8	3.85	21.4	3.65	20.9	21.3	21.1	2.2	4.9	4.0	6.8	0.8	0.3	37°	93	148	123	271	63	427	17 %	1.18	0.85	0.08	12.3	1.48	0.68	0.34	2.91	1.20	0 83	0.99	1 01	0.14	7.25	0.14	7.15
60	Herr. Emphys. Herzhypoplasie	—	39	45.9	161	11.5	9.5	10.4	8.8	3.3	22.5	3.5	17.9	18.5	18.2	1.0	5.4	3.2	7.2	0.9	0.3	47°	82	138	108	246	55	383	30 %	1.21	0.83	0.07	14.0	1.49	0.67	0.33	3.00	1.28	0.78	0.81	1.24	0.11	8.85	0.14	7.16
61	Frau. Phthis. inc. dext.	2	29	50.8	161	13.2	10.3	11.2	8.4	2.9	22.5	4.1	15.8	17.0	16.4	1.7	5.4	3.7	7.4	1.8	0.5	47°	99	120	87	207	54	360	29.6 %	1.28	0.78	0.08	12.2	1.84	0.54	0.48	2.09	1.38	0.72	0.73	1.37	0.10	9.82	0.14	7.16
62	Herr. Phthis. inc. sin.	—	36	63.7	166	15.0	11.1	13.8	7.2	4.3	25.3	5.0	17.8	20.9	19.4	3.1	5.75	5.6	8.2	3.1	3.3	63°	115	123	138	261	50	403	12 %	1.35	0.74	0.09	11.1	2.3	0.43	0.44	2.27	0.89	1.12	0.77	1.30	0.12	8.56	0.15	6.56
63	Frau. Phthis. inc. sin.	2	23	48.5	165	12.8	9.7	10.7	8.1	3.6	22.4	4.5	16.2	18.5	17.3	1.7	8.1	3.9	6.8	2.0	-0.2	49°	94	128	101	229	49	372	10 %	1.32	0.76	0.08	12.9	1.92	0.52	0.41	2.44	1.27	0.79	0 77	1.29	0.10	9.54	0.14	7.37
64	Fräulein. Phthis. inc. dext. Infiltr. der Bronch.-Drüsen	—	20	56.8	161	14.4	10.7	12.8	8.1	0.8	21.6	3.6	18.4	19.0	18.7	1.15	8.0	2.9	9.9	1.3	0.7	49°	124	126	86	212	50	386	23.4 %	1.35	0.74	0.09	11.2	2.48	0.40	0.58	1.7	1.48	0.69	0.86	1.15	0.12	8.61	0.13	7.45
65	Herr. Phthis sin. dext. et sin. Infiltr. der Bronch.-Drüsen	—	37	62 8	170	14.9	10.6	13.1	8.6	2.9	24.6	4.7	16.9	20.4	18.6	2.8	5.6	5.2	8.0	4.6	1.1	47°	123	138	104	242	65	430	15 %	1.41	0.71	0.09	11.4	1.89	0.53	0.51	1.97	1.33	0.75	0.76	1.32	0.11	9.14	0.14	6.91
66	Fräulein. Phthis. florida	—	20	43.2	159	12.4	8.8	10.7	5.9	3.2	19.8	2.3	16.1	17.6	16.8	3.5	4.9	4.7	6.0	1.3	-0.2	50°	83	90	87	177	25	285	5 %	1.41	0.71	0.08	12.8	3.32	0.30	0.47	2.13	1 03	0.97	0.85	1.18	0.11	9.46	0.12	8.03
67	Frau. Phthis. prog. chron.	—	32	37.8	152	11.3	9.1	10.8	8.6	5.4	24.8	4.9	18.2	19.4	18.8	2.0	3.3	5.1	5.7	0.7	-0.3	49°	83.5	148	110	258	94	435.5	27 %	1.24	0.81	0.07	13.5	0.89	1.13	0 32	3.09	1.35	0.74	0.76	1.32	0.12	8.09	0.16	6.13
68	Fräulein. Phthis. dext., Cirrh. plm., Schwiel. Pleurit.	—	17	31.8	152.5	12.3	9.9	9.4	6.1	5.2	20.7	4.1	13.4	17.8	16.6	2.7	2.7	4.7	4.7	2.4	0	27°	92	100	104	204	43	339	11 %	1.24	0.80	0.08	12.4	2.14	0.47	0.45	2.22	0.96	1.04	0.80	1.25	0.11	9.19	0.14	7.37
69	Herr. Phthis. sin. Links. Cirrh. u. Schwartenbild.	—	58	50.9	163	—	—	—	7.8	—	—	—	19.3	—	—	—	—	—	—	—	—	—	—	145	—	—	—	—	—	—	—	—	—	—	—	—	—	—	—	—	—	—	—	—
70	Herr. Phthis. dextr. Lg Fl R vollständig lichtgedämpft	—	55	63.2	161	—	—	—	—	2.3	—	—	—	18.8	—	—	—	—	—	—	—	—	—	—	94	—	—	—	—	—	—	—	—	—	—	—	—	—	—	—	—	—	—	—	—
71	Herr. Phthis. sin. Lg Fl L lichtundurchlässig	—	41	67.7	169	—	—	—	10.4	—	—	—	15.8	—	—	—	—	—	—	—	—	—	—	152	—	—	—	—	—	—	—	—	—	—	—	—	—	—	—	—	—	—	—	—
72	Herr. Pleurit. exsud. sin. Exsud. abgekaps.	—	25	60.7	161	—	—	—	10.7 7.2	—	—	5.3	17.0 16.3	—	—	1.4	—	4.0	—	—	-1.0	—	—	178 103	65	168	—	—	—	—	—	—	—	—	—	—	1.58	0.63	—	—	—	—	—	—
73	Herr. Phthis. dext. chron. Emphysem Aneurysm. parv.	—	41	54.4	176	14.7	11.1	12.6	9.2	5.0	26.8	4.2	23.1	24.3	23.7	1.3	6.9	3.4	9.1	1.3	-0.2	45°	127	196.5	189.5	386	121	634	24 %	1.32	0.76	0.08	12.0	1.05	0.95	0.33	3.04	1.04	0.96	0.88	1.13	0.13	7.43	0.15	6.57

COUNTWAY LIBRARY OF MEDICINE
RC
76
F84
M.R.34
RARE BOOKS DEPARTMENT